Actualización de pruebas diagnósticas en **CARDIOLOGIA** para Médicos de **Atención Primaria**

A. FUERTES GARCÍA

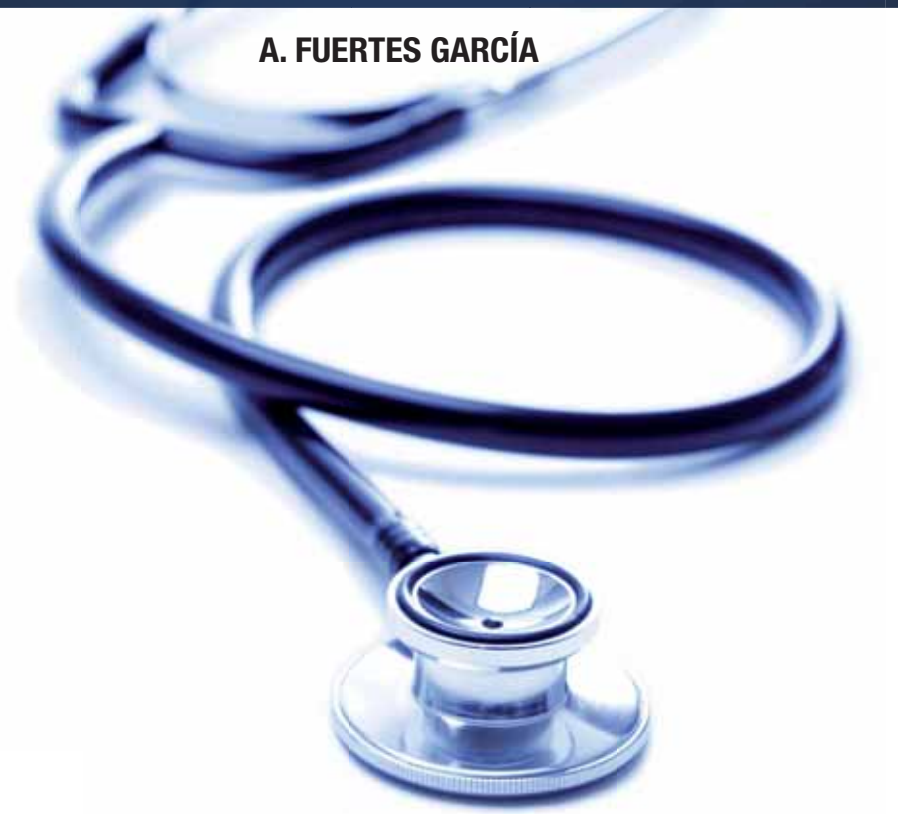

ergon

Actualización de pruebas diagnósticas en **CARDIOLOGIA** para Médicos de **Atención Primaria**

DR. ANTONIO FUERTES GARCÍA
Servicio de Cardiología
Hospital Universitario Ramón y Cajal. Madrid

Reservados todos los derechos. Ni la totalidad ni parte de este libro pueden reproducirse o transmitirse por ningún procedimiento electrónico o mecánico, incluyendo fotocopias, grabación magnética o cualquier almacenamiento de información y sistema de recuperación, sin el previo permiso escrito del editor.

© A. Fuertes García
© 2010 Ergon
C/ Arboleda, 1. 28221 Majadahonda (Madrid)

Reimpresión 2011

ISBN: 978-84-8473-809-1
Depósito Legal: M-50001-2009

Índice de contenidos

ABREVIATURAS

PRÓLOGO

CAPÍTULO I. EXAMEN RADIOLÓGICO DEL CORAZÓN **1**
- Radiología normal de tórax 1
- Crecimiento de cavidades 4
- Alteraciones aórticas 5
- Vascularización pulmonar 6
- Calcificaciones intra o extracardíacas 9

CAPÍTULO II. ELECTROCARDIOGRAMA BASAL **11**
- Génesis del ECG 11
- Sistema específico de conducción 14
- ECG normal en el adulto 21
- Crecimientos ventriculares 22
- Crecimientos biventriculares 26
- Alteraciones de la conducción. Bloqueos de rama 28
- Bloqueo de rama derecha 29
- Bloqueo de rama izquierda 30
- **ECG en la cardiopatía isquémica** 41
- Isquemia 41
- Lesión 45
- Necrosis 50
- El ECG en el diagnóstico topográfico del IAM 53
- Arritmias más frecuentes 56
- Arritmias hipoactivas 56
- Arritmias hiperactivas 62
- Arritmias mixtas 76

CAPÍTULO III. PRUEBA DE ESFUERZO (PE). PE CON TALIO **81**
- Tipos de pruebas de esfuerzo 82
- Indicaciones de la PE 84
- Metodología 86

- Motivos de suspensión de la PE 88
- Complicaciones derivadas de la PE 90
- Interpretación de los resultados 91
- Prueba de esfuerzo con talio 96
- Prueba de esfuerzo con talio-dipiridamol 99

CAPÍTULO IV. REGISTRO HOLTER: DE ECG Y TA 105
- Holter de ECG 105
- Monitorización ambulatoria de la tensión arterial (MAPA) 112

CAPÍTULO V. ECOCARDIOGRAMA-DOPPLER. GENERALIDADES Y FUNDAMENTOS 119
- Aplicaciones clínicas 123
  - Estudio de las masas cardíacas 129
  - Estudio de las miocardiopatías 130
  - Estudio de la patología del pericardio 131
  - Ecocardiografía transesofágica (ETE) 135

CAPÍTULO VI. HEMODINÁMICA. CORONARIOGRAFÍA 141
- Estudio hemodinámico y angiografía cardíaca 141
- Coronariografía 146

CAPÍTULO VII. TOMOGRAFÍA AXIAL COMPUTARIZADA. 155
RESONANCIA NUCLEAR MAGNÉTICA 160

LECTURAS RECOMENDADAS 169

Abreviaturas

ACxFA	• Arritmia completa por fibrilación auricular
ACTP	• Angioplastia coronaria transluminal percutánea
ACVA	• Accidente cerebrovascular agudo
AD	• Aurícula derecha
AI	• Aurícula izquierda
Ao	• Aorta
Â QRS	• Eje eléctrico del QRS
Bl. A-V	• Bloqueo aurículo-ventricular
BS	• Bradicardia sinusal
BRDHH	• Bl. de rama derecha del haz de His
BRIHH	• Bl. de rama izquierda del haz de His
CI	• Cardiopatía isquémica
CIA	• Comunicación interauricular
CIV	• Comunicación interventricular
DAI	• Desfribrilador automático implantable
EA	• Extrasistolia auricular
EAo	• Estenosis aórtica
ECG	• Electrocardiograma
EE	• Endocardio eléctrico
EEF	• Estudio electrofisiológico
EID	• Espacio intercostal derecho
EII	• Espacio intercostal izquierdo

EM	• Estenosis mitral
ENS	• Enf. del nódulo sinusal
EPOC	• Enf. pulmonar obstructiva crónica
ETE	• Ecotransesofágico
ETT	• Ecotranstorácico
ESV	• Extrasistolia supraventricular
ET	• Estenosis tricuspídea
EV	• Extrasistolia ventricular
FC	• Frecuencia cardíaca
FA	• Fibrilación auricular
FE	• Fracción de eyección
FV	• Fibrilación ventricular
GC	• Gasto cardíaco
HBSARIHH	• Hemibloqueo de la subdivisión anterior de la rama izquierda del haz de His
HBSPRIHH	• Hemibloqueo de la subdivisión posterior de la rama izquierda del haz de His
HTA	• Hipertensión arterial
HVP	• Hipertensión venosa pulmonar
IAM	• Infarto agudo de miocardio
IC o ICC	• Insuficiencia cardíaca (IC congestiva)
IDP	• Índice desviación promedio
IM	• Insuficiencia mitral
IT	• Insuficiencia tricuspídea
LAA	• Línea axilar anterior
LPM	• Latidos por minuto
MAPA	• Monitorización ambulatoria de la presión arterial
MCD	• Miocardiopatía dilatada
MCP	• Marcapasos

MHO	• Miocardiopatía hipertrófica obstructiva
N A-V	• Nódulo aurículo-ventricular
NS	• Nódulo sinusal
PAT	• Potencial de acción transmembrana
PCA	• Persistencia del conducto arterioso
PCP	• Presión capilar pulmonar
PE	• Prueba de esfuerzo
PR	• Intervalo PR en el ECG
PRT	• Potencial de reposo transmembrana
RDHH o RIHH	• Rama derecha o izquierda del haz de His
RNM	• Resonancia nuclear magnética
SCA	• Síndrome cornario agudo
SEE	• Subendocardio eléctrico
ST	• Segmento ST en el ECG
TA	• Tensión arterial
TAC	• Tomografía axilar computarizada
TDI	• Tiempo de deflexión intrinsecoide
T. FALLOT	• Tetralogía de Fallot
TS	• Taquicardia sinusal
TSV	• Taquicardia supraventricular
TV	• Taquicardia ventricular
VCS	• Vena cava superior
VD o VI	• Ventrículo derecho o izquierdo
VIH	• Virus de la inmunodeficiencia humana
VL	• Volumen latido
VM, VT o AoP	• Válvula mitral/tricuspídea aórtica o pulmonar
VTD	• Volumen telediastólico
VTS	• Volumen telesistólico
W-P-W	• Síndrome de Wolf-Parkinson-White

Prólogo

Tras la favorable acogida de la primera edición, agotada a los pocos meses y la reiterada solicitud de nuevos ejemplares, me solicitaron la revisión de este Manual para una segunda edición.

Nos pareció útil incorporar al final de cada capítulo un modelo de informe de la técnica diagnóstica correspondiente que se realiza en nuestro Hospital. Creemos que un comentario aclaratorio ayudará a facilitar la interpretación de los hallazgos y de las conclusiones de los citados informes.

Agradecer de nuevo tanto a los patrocinadores, los Laboratorios Recordati España, su esfuerzo en el permanente apoyo a la tan necesaria formación continuada de nuestros jóvenes médicos, así como a la Editorial Ergon por las facilidades con las que hacen siempre mucho más fácil nuestro trabajo.

Con la misma intención e ilusión que la anterior, esperamos que esta nueva edición pueda ser tan útil a nuestros compañeros de Atención Primaria como parece lo fue la primera.

Dr. A. Fuertes García

Capítulo I
Examen radiológico del corazón

A pesar de la existencia de otros procedimientos diagnósticos más específicos, la radiografía convencional de tórax sigue constituyendo parte del examen cardíaco básico y continúa utilizándose de forma generalizada como punto de partida en la valoración del paciente con posible cardiopatía.

El examen rutinario y cuidadoso de las radiografías de tórax (tanto de la posteroanterior –PA– como de la lateral –LAT–), desgraciadamente de uso cada vez menos frecuente, está valorando: el tamaño y la forma de la silueta cardíaca, la configuración de los grandes vasos, la vascularización pulmonar, la presencia de calcificaciones, condensaciones o líquido en pericardio o parénquima pulmonar..., y suele permitir una buena valoración inicial, diagnóstica o evolutiva, del paciente cardiópata.

Aunque, como es lógico, por las características de este manual, prescindiremos de los aspectos técnicos y de las ventajas puntuales de las diferentes proyecciones en las distintas afecciones cardiopulmonares, sí comentaremos aspectos fundamentales en la lectura de la placa PA y lateral, así como los hallazgos habituales en las cardiopatías más frecuentes.

RADIOGRAFÍA NORMAL DE TÓRAX

En condiciones normales, el índice cardiotorácico –relación entre el diámetro transversal de la silueta cardíaca y del tórax– es

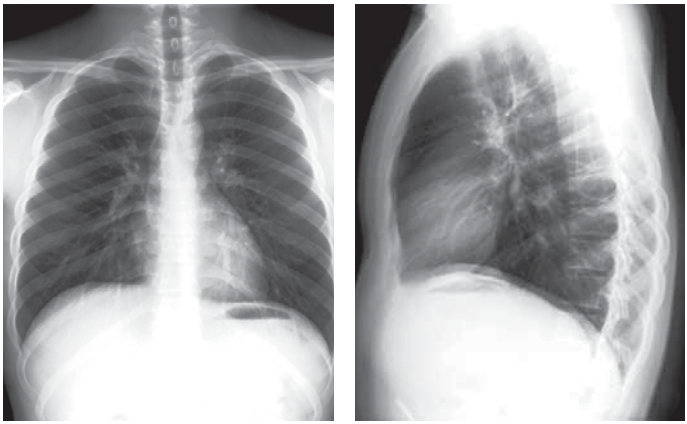

Figura 1.1. Rx de tórax normal PA y lateral.

inferior a 0,50, siempre que la placa esté realizada en inspiración profunda.

La figura 1.1 muestra unas radiografías de tórax normales en PA y LAT, donde pueden apreciarse los distintos componentes de la silueta cardíaca.

La figura 1.2 muestra las radiografías PA y LAT de tórax de una paciente a la que se implantó una triple prótesis (mitral y aórtica metálicas de Bjork y biológica de Carpentier en la válvula tricuspídea). Se implantó también un MCP cuyo electrodo atraviesa la prótesis tricuspidea y termina en la punta del VD. La visualización de las prótesis permite situar el lugar que ocupan en estas proyecciones, en condiciones normales, las distintas válvulas cardíacas. El borde cardíaco derecho en PA está formado de

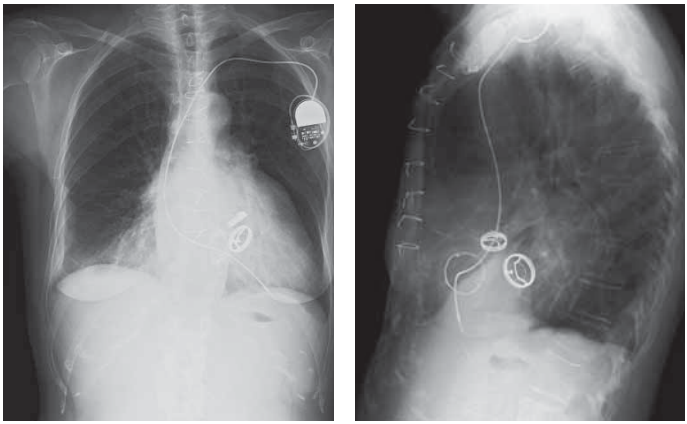

Figura 1.2. Explicación en el texto.

arriba a abajo por la vena cava superior y la pared lateral de la aurícula derecha. Entre ambas puede insinuarse la porción inicial de la aorta ascendente. El borde izquierdo de la silueta cardíaca está formado también de arriba abajo: por el botón aórtico, la primera porción de la aorta descendente, el tronco de la arteria pulmonar y su rama izquierda, la orejuela izquierda de la AI y el ventrículo izquierdo. En la proyección lateral, el ventrículo derecho ocupa casi toda la parte anterior de la silueta cardíaca, mientras que la cara posterior está formada, fundamentalmente, por la aurícula izquierda y, en una pequeña porción inferior, por la aurícula derecha y/o el segmento inicial de la vena cava inferior. Las proyecciones oblicuas, salvo en situaciones muy puntuales, apenas se utilizan en la actualidad.

CRECIMIENTO DE CAVIDADES

Crecimiento de la aurícula derecha

Radiológicamente se manifiesta por un abombamiento del borde cardíaco derecho en la proyección PA, haciéndose prominente en el campo pulmonar derecho. Puede aparecer en aquellas situaciones clínicas que condicionan el crecimiento de la AD: valvulopatías tricuspídea o pulmonar, cor pulmonale con IC derecha, enfermedad de Ebstein, cardiopatías congénitas con sobrecarga de volumen –cortocircuito– de la AD (CIA, drenaje venoso anómalo), etc.

Crecimiento de la aurícula izquierda

En la proyección PA suele acompañarse de imagen de doble contorno, sobrepasando frecuentemente el borde derecho correspondiente a la AD, y con prominencia más o menos llamativa de la orejuela izquierda en el borde izquierdo. Es también característico el desplazamiento superior del bronquio principal izquierdo, que adquiere una posición prácticamente horizontal. Es hallazgo característico de la valvulopatía mitral y frecuente en la valvulopatía aórtica evolucionada, disfunción ventricular izquierda de diferentes etiologías (miocardiopatía dilatada, enfermedad coronaria), ciertas cardiopatías congénitas...

Crecimiento del ventrículo derecho

Al no formar parte de la silueta cardíaca en la radiografía PA, no suele haber cambios en las fases iniciales. Cuando el crecimiento es notable, se observa en PA elevación y aspecto redondeado del ápex (corazón en zueco) y en la lateral, aumento del

área de contacto del corazón con la pared posterior del esternón, con disminución de la "burbuja" aérea precardiaca. Sólo en casos excepcionales, el VD llega a ocupar el borde izquierdo del corazón. El crecimiento del VD suele ser consecuencia de la existencia de hipertensión pulmonar de diferentes etiologías (primaria, bronconeumopatía crónica, cardiopatías congénitas que cursan con hipertesión arterial (HTP) o en situación de Eisenmenger...), valvulopatías pulmonares congénitas o adquiridas, insuficiencia tricuspídea grave, etc.

Crecimiento del ventrículo izquierdo

Suele observarse cierto desplazamiento hacia abajo del ápex (en ocasiones llega por debajo de la cámara gástrica) y la protrusión del borde izquierdo del corazón, correspondiente al VI, que a veces se acerca, incluso contacta, con la pared lateral izquierda del tórax. En la radiografía lateral, la silueta del VI ocupa un espacio posterior en parte superponiéndose a la columna y desplazando también hacia atras a la AI. Las causas fundamentales del crecimiento del VI son la cardiopatía hipertensiva o isquémica, las valvulopatías aórticas, insuficiencia mitral, miocardiopatía obstructiva, ciertas cardiopatías congénitas con cortocircuito izquierda-derecha...

ALTERACIONES AÓRTICAS

La raíz de la aorta, por encontrarse dentro de la silueta cardíaca, no se visualiza en la radiografía simple. La aorta ascendente se insinúa formando parte del borde superior derecho de la silueta cardíaca, por debajo de la vena cava superior, mientras que el arco

aórtico – botón aórtico – constituye la primera porción o superior del borde izquierdo. La dilatación o elongación a estos niveles hacen más visibles estas porciones, con extensión hacia el hemitórax derecho y desplazamiento de la tráquea a la derecha en el primer supuesto y del botón aórtico prominente en el segundo.

La dilatación de la aorta ascendente es hallazgo frecuente en las valvulopatías aórticas. En la estenosis aórtica, suele encontrarse, al menos en estadios iniciales, dilatación selectiva proximal postestenótica, mientras que la dilatación significativa de la aorta ascendente suele estar presente en la insuficiencia aórtica grave. También en ciertas afecciones aórticas, como la coartación aórtica, suele estar dilatada la porción preestenótica, dando una imagen en el borde superior izquierdo de la silueta cardíaca descrito como "signo en 3". La disección aórtica que afecta a la aorta ascendente, o la anulectasia aórtica, cursa con ensanchamiento mediastínico a expensas de esta porción aórtica. La presencia de calcificaciones de la pared aórtica suele ser frecuente, especialmente en el botón aórtico de personas de edad y en la elongación aórtica de origen degenerativo. Imágenes de calcificación en "cáscara de huevo" de la aorta ascendente, características de la aortitis sifilítica, son excepcionales en la actualidad.

VASCULARIZACIÓN PULMONAR

Hipertensión arterial pulmonar (HAP)

Se caracteriza por dilatación del tronco de la arteria pulmonar y sus dos ramas principales. En el caso de hipertensión arterial pulmonar precapilar, la dilatación del tronco pulmonar y, sus ramas principales suele asociarse a disminución e incluso difícil iden-

tificación de las arterias pulmonares periféricas, que se vuelven finas y tortuosas.

Aunque puede aparecer de forma aislada (hipertensión pulmonar primaria), la mayoría de los casos suelen ser secundarios a hipertensión venocapilar pulmonar por disfunción del VI, estenosis mitral, a patología pulmonar crónica (cor pulmonale), o a cardiopatías congénitas con hiperaflujo pulmonar, a tromboembolismo pulmonar (TEP) ...

Hipertensión venosa pulmonar (HVP)

El cambio inicial es la dilatación de las venas de los segmentos inferiores, consecuencia del efecto de la gravedad.

Suele estar presente en caso de disfunción grave del VI (sistólica o diastólica) o en patologías que cursen con dificultad de drenaje a través de las cavidades izquierdas del corazón. La más frecuente es la estenosis mitral. De los cambios iniciales, poco evidentes radiológicamente, se pasa a un aumento relativo de la vascularización venosa en campos pulmonares superiores (redistribución vascular). Si la presión en las venas pulmonares se sitúa entre 15 y 20 mmHg, se produce una cefalización del flujo sanguíneo con mayor diámetro de los vasos en los campos pulmonares superiores. Si esta presión supera los 20-25 mmHg se inicia la trasudación a nivel capilar con aparición de edema peribronquial, de las líneas A y B de Kerley y, eventualmente, derrame pleural. Si se superan los 30 mmHg y, especialmente, si esto ocurre de forma aguda o subaguda, se produce una trasudación masiva con aparición de signos de edema agudo de pulmón: infiltrados confluentes de carácter alveolar y de distribución perihiliar bilateral.

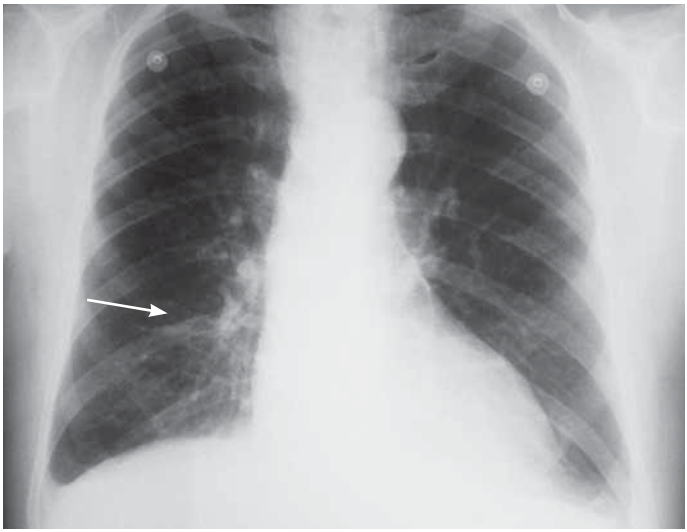

Figura 1.3. Imagen de tumor "fantasma" o "evanescente" por acúmulo de líquido en la fisura menor en un paciente con insuficienca cardíaca.

En los casos de elevación de la PVP de forma crónica, el engrosamiento de las paredes vasculares y del intersticio pulmonar, dificulta la trasudación capilar por lo que, para que se produzca edema agudo de pulmón, son necesarias presiones venosas pulmonares más elevadas. Ocasionalmente, el acúmulo de líquido en el espacio pleural, además de la imagen característica de derrame, puede adoptar una distribución peculiar al acumularse en la cisura menor dando una imagen redondeada de "pseudotumor" (Fig. 1.3).

La radiografía convencional también es especialmente útil en **la valoración de calcificaciones intra-extracardíacas**.

VALORACIÓN DE CALCIFICACIONES INTRA-EXTRACARDÍACAS

VALVULARES

La calcificación de la válvula aórtica suele verse mejor en la proyección lateral, en la que quedaría por delante de una línea imaginaria que uniese la bifurcación traqueal con el ángulo esternodiafragmático anterior. En la PA, al superponerse con la columna, no suele visualizarse con claridad. La presencia de calcio en la válvula mitral es relativamente frecuente en personas mayores, especialmente en mujeres con afectación reumática de la válvula. En PA se localiza a la izquierda de la columna, dependiendo del grado de crecimiento de ambas cavidades izquierdas.

NO VALVULARES

La calcificación de la AI, puede verse en la valvulopatía mitral crónica (especialmente, en la EM con trombo mural); suele tener forma lineal o ligeramente curvada y se localiza más frecuentemente en la pared posterior.

Pericardio

Se visualiza mejor en la proyección lateral y suele recordar como un "cascarón" que envuelve la cara anterior, más raramente la posterior, de la silueta cardíaca. Con frecuencia es más densa a nivel de los surcos interventricular o auriculoventricular.

Coronarias

La radiografía simple no suele evidenciarlas de forma clara, salvo situaciones y localizaciones muy puntuales.

El informe de la radiografía de tórax debe incluir:

Anomalías extracardíacas o presencia de elementos extraños:

- Deformidades torácicas
- Alteraciones óseas: fracturas (sutura de esternotomía previa), muescas costales sugestivas de coartación aórtica.
- Presencia de prótesis valvulares, generador o electrodos de MCP o DAI.
- Desplazamientos anormales de las estructuras mediastínicas.

Alteraciones propiamente cardíacas

- Presencia de cardiomegalia especificando el grado y a expensas de qué cavidades
- Tamaño de la aorta y arteria pulmonar con posible presencia de calcio
- Posibles calcificaciones valvulares o pericárdicas. Igualmente deben describirse si existen signos que sugieran alteraciones en la vascularización pulmonar (hipertensión arterial o venosa), imágenes en el parénquima pulmonar (tanto sólidas como de otra densidad), presencia de líquido a nivel intersticial o en la cavidad pleural...

Capítulo II
Electrocardiograma basal*

GÉNESIS DEL ECG

Aunque las células cardíacas tienen ciertas características comunes (automatismo, excitabilidad y conductibilidad), no todas tienen el mismo comportamiento electrofisiológico. Existen dos tipos fundamentales de células cardíacas: **contráctiles** y **específicas**. Las primeras son las células musculares que se localizan, tanto a nivel auricular como ventricular, y las específicas, que son de tres tipos:

- *Células P*, con mayor capacidad de automatismo y mayor facilidad para despolarizarse. Se localizan preferentemente en el nódulo sinusal (marcapasos fisiológico del corazón) y en el nodo aurículo-ventricular.
- *Células transicionales*.
- *Células de Purkinje*, ubicadas en el sistema específico de conducción.

Una de las características, ya citada, de las células cardíacas es la del **automatismo** o capacidad para que, a través de su membrana, se produzcan de forma espontánea desplazamientos iónicos (K^+ y Na^+ y, en menor medida, Ca^{++} o Cl^-), que van a crear

**Debido a la amplitud de este capítulo nos hemos visto obligados a hacer únicamente referencia a algunos aspectos (más) fundamentales y de mayor utilidad en la práctica clínica diaria para el MAP.*

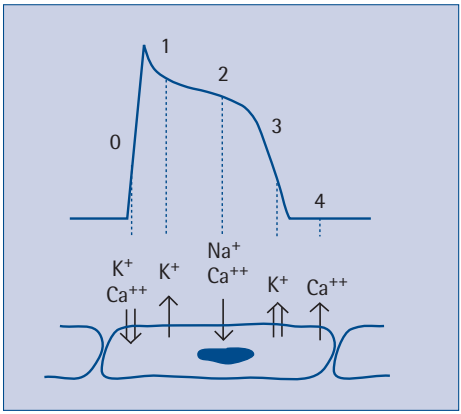

Figura 2.1. Curva de PAT. (Explicación en el texto).

un desequilibrio de cargas eléctricas dentro y fuera de la célula. Este desequilibrio o **diferencia de potencial** va a determinar la despolarización celular y la subsiguiente contracción.

Estos cambios iónicos condicionan una diferencia de potencial cuyo registro da lugar a una curva denominada **potencial de acción transmembrana (PAT)** (Fig. 2.1) y en la que se distinguen las fases siguientes:

- **Fase 0 o de despolarización rápida:** la apertura de los canales rápidos de Na^+ y Ca^{++} permiten la entrada rápida y masiva de estos iones al interior de la célula.
- **Fase 1 e inicio de la fase 2.** Persiste la entrada de iones Na^+ y Ca^{++} a través de los canales lentos y se inicia la salida de K^+ al espacio extracelular.
- **Final de la fase 2 y fase 3.** La salida de K^+ es máxima. Se inicia el restablecimiento del equilibrio iónico previo a la fase 0.

- **Fase 4 o de potencial de reposo o diastólico.** Mediante un mecanismo de transporte activo (bomba de Na y de Ca) se restablece el equilibrio iónico inicial, volviendo el interior de la célula a ser negativo con respecto al espacio extracelular. Esta fase es plana en las células no automáticas.

Por tanto, las células cardíacas tienen, entre otras características, la del **automatismo** o capacidad para que, a través de su membrana, se produzcan de forma espontánea desplazamientos iónicos (K^+, Na^+ y en menor grado Ca^{++} y Cl^-), que van a crear un desequilibrio de cargas eléctricas dentro y fuera de la célula. Este desequilibrio o **diferencia de potencial** va a determinar la despolarización celular y su subsiguiente contracción.

Para ciertos autores, lo que ocurre en una célula miocárdica aislada sería extrapolable al conjunto del músculo cardíaco. Este músculo -pared ventricular- estaría compuesto por dos partes eléctricamente bien definidas: **el subendocardio** y **el subepicardio,** separadas por el **subendocardio eléctrico (SEE)**, constituido por un plano imaginario –no tiene identificación anatómica–, aproximadamente equidistante y paralelo a ambas superficies. Este SEE separaría la zona subendocárdica, donde se localiza preferentemente la red de Purkinje, con despolarización instantánea, de la zona subepicárdica, cuya despolarización es más lenta. Cada una de estas zonas tiene su curva de PAT, con características diferentes.

El PAT del subendocardio se registra como una curva positiva, siendo su inicio precoz con respecto a la del subepicardio. Debido a la isquemia fisiológica que soporta el subendocardio, la

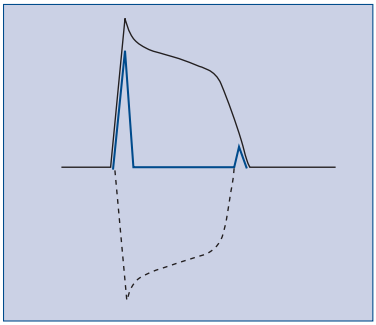

Figura 2.2. Génesis del ECG.

—— PAT del subendocardio
------- PAT del subepicardio
—— Registro resultante (ECG de superficie).

amplitud de la curva del PAT es mayor que la correspondiente al subepicardio que, desde el mismo electrodo explorador, se recoge como una curva de morfología similar, aunque de menor amplitud y de inscripción negativa.

El ECG de superficie resultaría de la suma "eléctrica" de ambas curvas de los PAT del subendocardio y del subepicardio (Fig. 2.2).

SISTEMA ESPECÍFICO DE CONDUCCIÓN

El estímulo eléctrico se inicia, debido a las características electrofisiológicas de las células que lo forman, en el **nódulo sinusal (NS)**, situado cerca de la desembocadura de la vena cava superior, en la aurícula derecha. Desde aquí y a través de las vías de conducción interauriculares e internodales, el impulso, que se transmite a ambas aurículas, alcanza el **nodo A-V,** situado en la porción derecha de la unión de los tabiques interauricular e interventricular. En ese nodo A-V se produce un ligero enlentecimiento de la velocidad de conducción del impulso (unos 0,11 s) que coincide

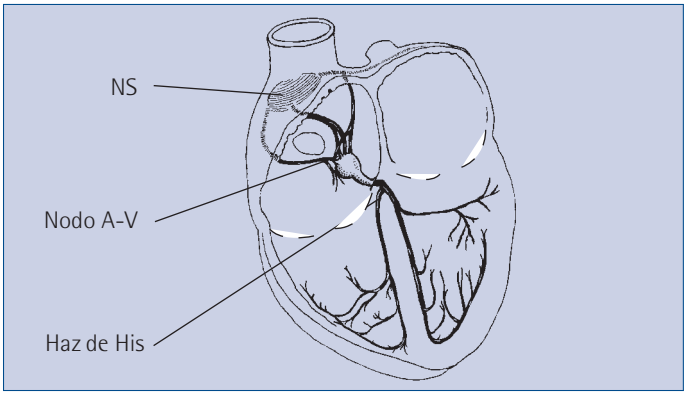

Figura 2.3. Sistema de conducción.

con la sístole o contracción auricular. El impulso continúa por el **haz de His** y sus ramas (derecha e izquierda), hasta alcanzar a través la **red de Purkinje** a las fibras musculares de ambos ventrículos (Fig. 2.3).

Velocidad media normal de conducción del impulso a través de las distintas estructuras:

- Tejido auricular	1-2	m/s	(20)
- Nodo A-V	0,05	"	(1)
- Sistema His-Purkinje	1,4-4	"	(40)
- Ventrículo	0,3	"	(6)

El ECG puede definirse como **la representación gráfica de los cambios eléctricos que se producen en el miocardio durante el ciclo cardíaco.** Las distintas ondas, su denominación,

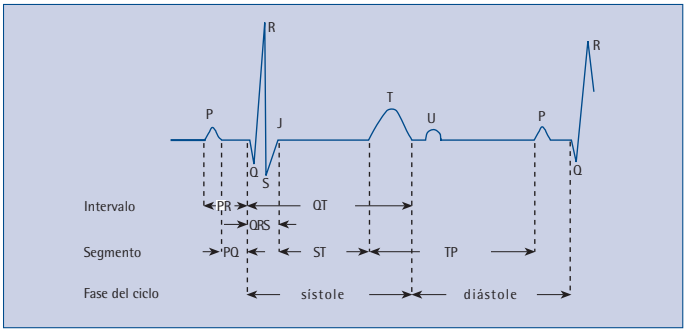

Figura 2.4. Denominación de las ondas e intervalos del ECG.

así como su correspondencia con las fases del ciclo cardíaco, se resumen en la figura 2.4:

- **Onda P** o activación auricular (*), debe medir: menor de 0,10 s y menor 2,5 mm.
- **Complejo QRS** o activación ventricular (< 0,11 s).
- **Onda T**, representa la recuperación ventricular.
- **Onda U**, de origen no bien conocido (¿recuperación de los músculos papilares?, ¿de la red de Purkinje?) (debe medir menor de 1 mm).
- La onda de recuperación auricular (**Ta**) no suele verse en el ECG por quedar incluida en el complejo QRS.
- **Intervalo PR o PQ** (desde el inicio de la onda P al inicio del complejo QRS). Mide el tiempo desde el inicio de la activación auricular a la ventricular e indica el tiempo que tarda el estímulo en recorrer las aurículas, todo el tejido específico de

(*) despolarización = activación; repolarización = recuperación

conducción y llegar a las fibras musculares ventriculares. Tiene una duración normal de 0,10-0,20 s.

- **Intervalo QT** (desde el inico de la onda Q hasta el final de la onda T). Incluye la activación y recuperación ventriculares. Su duración depende de la FC y suele ser menos de 0,40 s.
- **Punto J**. Punto del ECG donde termina el complejo QRS y empieza el segmento ST.
- Otras ondas positivas tras la onda R se denominan **R'**. La denominación de r o R está en función de su voltaje.

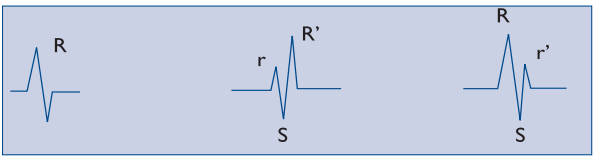

- Habitualmente los electrocardiógrafos actuales registran varias derivaciones simultáneamente, lo que permite una mayor precisión en la medida de las ondas en intervalos. En los casos en que hay cierto desfase en el inicio o terminación de los

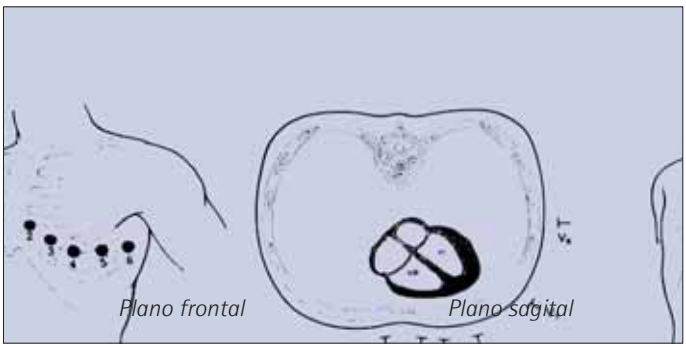

Figura 2.5. Colocación de los electrodos en las derivaciones precordiales.

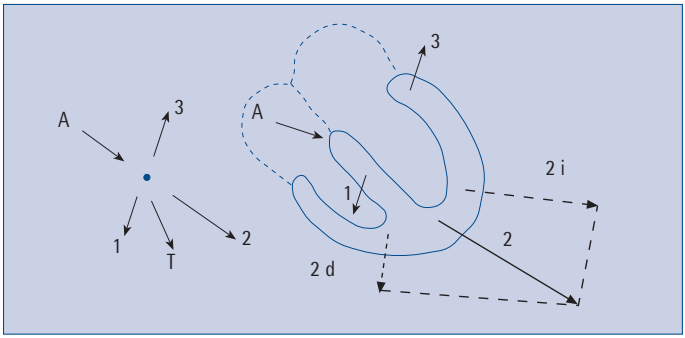

Figura 2.5b. Dirección espacial de los distintos vectores.

complejos en derivaciones simultáneas, la medida debe incluir desde el inicio de la actividad en la derivación que aparezca de forma más precoz, hasta el final de la actividad más tardíamente registrada (Fig. 2.6). En la figura 2.5 se representa el lugar adecuado de colocación de los electrodos correspondientes a las derivaciones precordiales (V_1 a V_6).

Las distintas derivaciones del ECG, son el resultado de la proyección de los diferentes vectores que se representan en la figura 2.5b sobre el eje de la derivación correspondiente o su recogida en los electrodos de las derivaciones precordiales. La dirección y magnitud relativa de los distintos vectores que se originan en cada ciclo cardíaco, se representan en la Fig. 2.5b:

A= vector correspondiente a la activación auricular.

1= vector septal.

2= vector correspondiente a la pared libre de VI y epicardio.

3= vv. de las porciones basales de ambos ventrículos.

T= vector correspondiente a la repolarización ventricular.

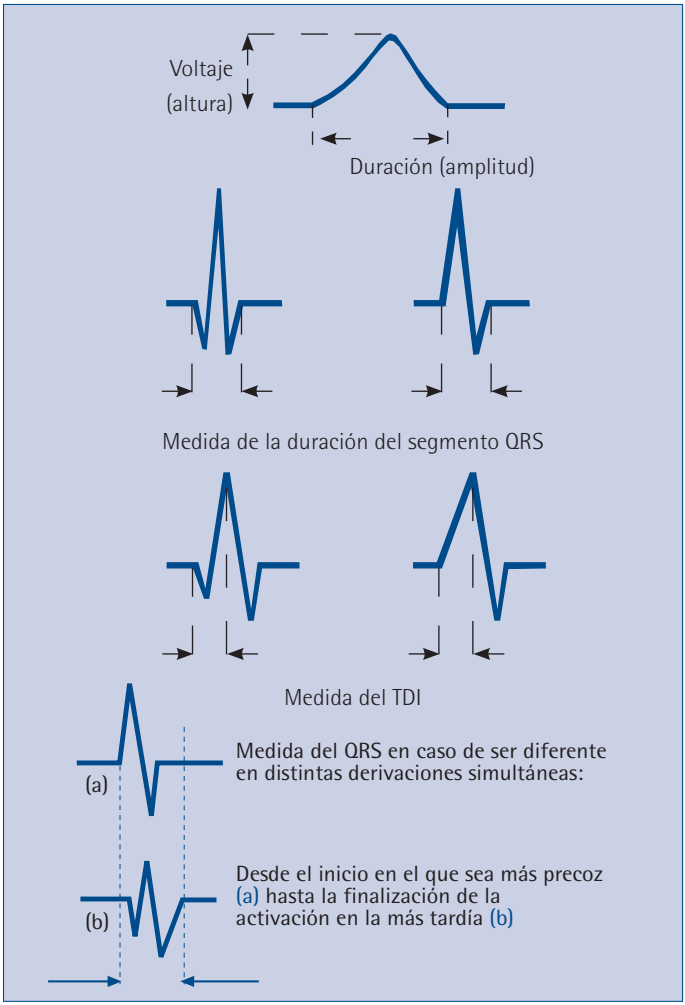

Figura 2.6. Tipos de medidas, según la morfología, en las distintas ondas del ECG.

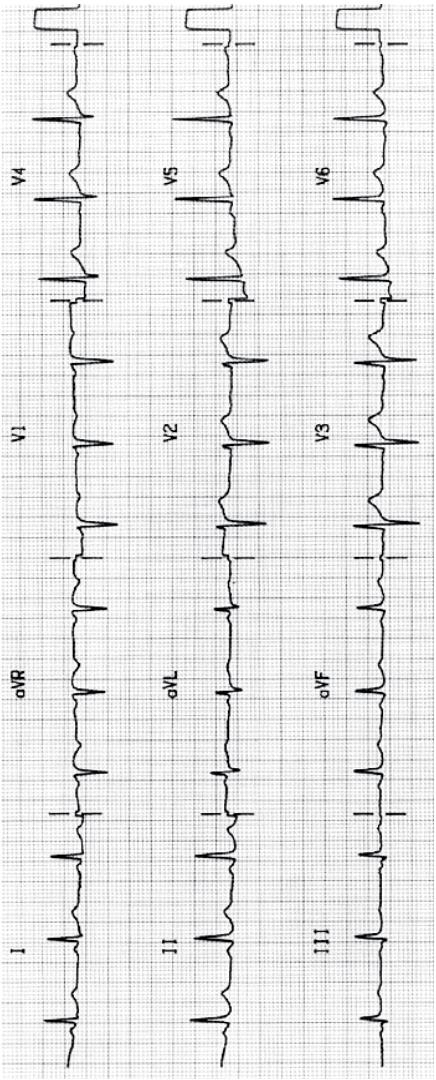

Figura 2.7. ECG correspondiente a un adulto sano.

Einthoven consideró que el corazón, como generador de actividad eléctrica, ocupaba el centro de un triángulo equilátero constituido por las tres derivaciones bipolares (I, II y III) y equidistante de las monopolares de los miembros (R, L y F).

ECG NORMAL EN EL ADULTO

A pesar de los distintos patrones electrocardiográficos, en función de las características anatómicas del individuo (obesidad, malf. torácicas, enf. asociadas como enfisema pulmonar, alt. iónicas...) podemos considerar un ECG normal (Fig. 2.7) cuando:

1. **Ritmo y frecuencia**: sinusal entre 60-100'.
2. **Â QRS** (eje eléctrico del QRS) entre 0 y 90°. Un eje eléctrico indeterminado (perpendicular a varias derivaciones) no necesariamente es indicativo de patología cardíaca.
3. **Onda P** (activación auricular), es positiva en todas las derivaciones, excepto en aVR, y suele tener valores de:
   - Voltaje (altura) menor de 2,5 mm.
   - Duración (anchura o amplitud) menor de 0,11 seg. (mayor altura no indica necesariamente patología).
4. **PR** (tiempo invertido por el estímulo entre el nódulo sinusal y el inicio de la despolarización ventricular). Debe ser isoeléctrico con valores entre 0,12 y 0,20 s.
5. **Complejo QRS** (despolarización ventricular). Debe medir menos de 0,10 s. El voltaje del QRS es muy variable. Se considera normal en derivaciones precordiales entre 7 y 30 mm. **TDI** (tiempo de deflexión intrinsecoide) indica el tiempo de activación ventricular. Es máximo en V_{5-6} y suele medir 0,04-

0,05 s. (En vagotónicos o deportistas, estos valores pueden superarse) (Fig. 2.6).

6. **Onda Q**. Debe ser estrecha, (menor de 0,04 s), poco profunda (< 2 mm), inferior al 25% de la R siguiente en derivaciones bipolares o de los miembros, e inferior al 15% de la R siguiente en precordiales. En corazones verticales, Q profundas en aVL pueden no tener significación patológica.
7. **Intervalo QT** (indica la duración total de la sístole eléctrica ventricular). Suele tener valores próximos a 0,38 s. Es más útil el QTc (QT corregido) para la FC específica. Se calcula según la fórmula de Bazet:

$$QTc = QT/\sqrt{RR}$$

   y que suele obtenerse directamente con las numerosas reglas existentes para este fin.
8. **Segmento ST**. Suele ser isoeléctrico (horizontal) o ascendente en casos de taquicardia. Pequeñas infra o supradesnivelaciones pueden estar presentes en sanos. En estos casos debe realizarse el diagnóstico diferencial con: CI, pericarditis, sobrecarga del VI,...
9. **Onda T**. Es positiva excepto en aVR y puede ser de morfología variable en III, aVL, aVF y V_{1-2}. Su altura suele ser inferior a 5 mm en derivaciones del plano frontal y a 10 mm en precordiales.

CRECIMIENTOS VENTRICULARES

Crecimiento del ventrículo derecho (VD)

Como comentamos en la introducción de este capítulo, el crecimiento ventricular (D o I) va a manifestarse preferentemente en forma de aumento del voltaje –y amplitud– del QRS. Recordar

que el ECG de los niños suele presentar criterios de crecimiento del VD. En caso de crecimiento del VD, el aumento de las fuerzas (vector de activación) correspondientes a este ventrículo, van a traducirse en el ECG por:

- Aumento del voltaje de R en V_1-V_4.
- Desviación derecha del Â QRS (mayor de 110°).

Esta dextrorrotación en el eje longitudinal, desplaza a la izquierda el plano de transición (complejo RS) llegando a veces a situarse en V_5 o V_6.

Criterios diagnósticos de crecimiento de VD en el adulto (Fig. 2.8)

- Aumento del voltaje de R en V_{1-2}, aVR y frec. V_3.
  - Onda R en $V_1 \geq 7$ mm.
  - $RV_1 + SV_1 > 15$ mm.
  - S1 + R III > 35 mm.
  - S en aVL + R en aVF > 35 mm.
- Negatividad inicial en V_1 o V_{1-3}.
- TDI en $V_{1-2} > 0{,}03$ s (en ausencia de BRDHH).

Otros signos sugestivos de hipertrofia de VD

- Desviación derecha del eje eléctrico ($\geq + 100^o$).
- Rotación horaria.
- BRDHH asociado al crecimiento del AD.
- Alteraciones primarias de la repolarización (T negativa) en precordiales derechas.
- La imagen aislada de BRDHH suele asociarse a sobrecarga diastólica del VD.

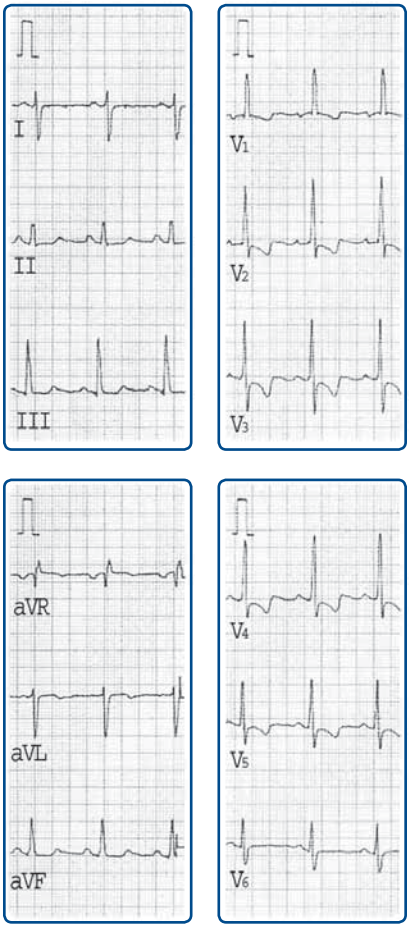

Fig. 2.8. Crecimiento de VD.

Patrones de crecimiento del VD

Van a estar en función del grado de predominio de las fuerzas del VD. Suelen distinguirse básicamente tres patrones:

Tipo A El predominio de las fuerzas del VD es muy evidente y la onda R es de gran voltaje (Fig. 2.8). Suele estar presente en cardiopatías congénitas con gran hipertrofia/crecimiento del VD.

Tipo B El predominio de fuerzas de VD es menor. En V_1 suele registrarse como **RS**. Suele corresponder a enfermedades adquiridas que cursan con hipertrofia del VD.

Tipo C La presencia de fuerzas derechas aumentadas al final de la activación ventricular (vector 3) determina en el ECG un complejo del tipo **rS** en precordiales a veces hasta V_6. Este patrón es frecuente en enfermedades pulmonares (bronconeumonía crónica obstructiva).

Crecimiento de ventrículo izquierdo (VI)

El aumento de las fuerzas eléctricas que genera el crecimiento del VI tiende a producir levorrotación en el plano longitudinal e incremento de voltaje de R en las precordiales izdas. preferentemente en V_5 y V_6.

La hipertrofia de la pared del VI tiene dos consecuencias que se reflejan puntualmente en el ECG.

- El estímulo eléctrico tarda más tiempo en alcanzar el epicardio (desde la red de Purkinje, localizada en el subendocardio), lo que se traduce porque el tiempo de activación ventricular (**deflexión intrinsecoide**) está aumentando. Este retraso suele observarse con mayor claridad en las derivaciones que registran más directamente la actividad del V_1 (V_5 y V_6).
- Este retraso de la activación se sigue del lógico retraso en la repolarización que se inicia en este caso en el endocardio,

lo que se traduce por inversión de la onda T en las mismas derivaciones citadas.

Criterios diagnósticos de crecimiento de VI: (signos con localización preferente **en V_{5-6} y aVL**) (Fig. 2.9):

- Aumento de voltaje de R. Suele aceptarse:
  - R en V_5 o V_6 >27 mm.
  - R en V_{5-6} + S en V_1 > 35 mm.
  - R en aVL > 7,5 mm.
- Aumento del TDI > 0,05 s.
- Altura de la repolarización (T invertida y asimétrica).
- Desviación izda. del eje eléctrico (sólo sugestiva de –).

Existe una serie de índices útiles en la valoración del crecimiento del VI:

- De **Sokolow-Lyon**: R en V_5 + S en V_1 >35 mm.
- De **Cornell**: R en aVL + S en V_3 >28 mm (> 20 en mujeres).
- Sistema de puntuación de **Romhilt y Estes**, en el que se valoran puntualmente la presencia de parámetros que se afectan en presencia de hipertrofia de VI. Este sistema de puntuación, que en principio es válida para descartar la hipertrofia del VI, tiene escasa capacidad para identificar a pacientes con HVI, al menos en fases iniciales.

CRECIMIENTOS BIVENTRICULARES

Suelen identificarse criterios ECG de crecimiento de cada uno de los dos ventrículos. Los más frecuentemente presentes son:

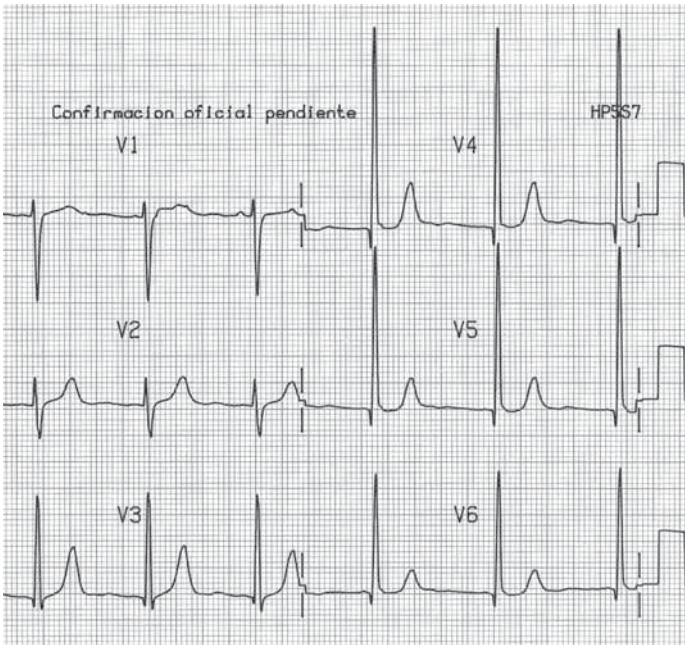

Figura 2.9. Crecimiento del VI.

- Criterios de voltaje del crecimiento del VI asociados a:
  - Eje derecho.
  - Incremento marcado de R de V_1 a V_2.

Sobrecarga sistólica

Suele corresponder al aumento de la resistencia al vaciado ventricular (sístole). Los criterios ECG son similares a los de crecimiento del VI/VD.

Sobrecarga diastólica

Se produce cuando el (los) ventrículo(s) soportan un mayor volumen de sangre que el fisiológico. Suele estar presente en casos de: IA_O, IM, ductus persistente... (VI) o IP, IT, CIA... (VD).

Criterios ECG

De sobrecarga del VD:	imagen de BRD.
	T invertidas y asimétricas.
De sobrecarga del VI:	ondas R altas.
	ST normal o supradesnivelado.
	T altas y acuminadas.

ALTERACIONES DE LA CONDUCCIÓN. BLOQUEOS DE RAMA

Si recordamos las características anatómicas y la distribución del sistema de conducción (Fig. 2.10), vemos cómo la rama derecha es única, mientras que la izquierda se subdivide en dos fascículos: anterior y posterior, respectivamente. En cualquier punto del trayecto de ambas ramas o fascículos, puede existir enlentecimiento o interrupción de la conducción. Dependiendo de la localización de este tipo de alteración, van a producirse los distintos tipos de bloqueo de rama:

- Bloqueo de rama derecha.
- Bloqueo de rama izquierda:
  - Hemibloqueo de la subdivisión anterior.
  - Hemibloqueo de la subdivisión posterior.

BLOQUEO DE RAMA DERECHA (BRDHH)

Debido al enlentecimiento/interrupción de la progresión del impulso por esta rama, la activación, tras iniciarse de forma normal, discurre por la rama izquierda, activándose –también de forma normal– el VI. A partir del VI se va a activar, a través del miocardio, el VD con el consiguiente retraso (el estímulo se transmite más lentamente a través del músculo que del tejido específico de conducción) y que se registra como una onda T empastada en V_1 y S en V_6.

En el ECG, la cronología de la activación en presencia de BRD se resume en el esquema de la figura 2.11.

La activación del tabique (vector 1) y del VI (vector 2i) son normales en todas las derivaciones. Posteriormente, desde el VI se activa el VD (vector 2d). Estas fuerzas, que desde el VI se dirigen hacia la derecha y adelante van a manifestarse en el ECG mediante una onda R' alta, terminal en V_1 (imagen similar en DI) y una S profunda y empastada en V_6. El TDI (tiempo de activación ventricular) es normal en el VI y está prolongado en el VD (suele medirse en V_1). El BRD, que puede constituir una variante de la normalidad, sugiere crecimiento/sobrecarga del VD, especialmente si la R' es >15 mm en V_1.

Criterios electrocardiográficos del BRDHH

- Morfología rSR' en V_{1-2}.
- Duración del QRS ≥ 0,12 s.
- TDI > 0,08 sen V_{1-2}. (TDI de VD).
- S ancha y empastada en V_{5-6}.
- Repolarización secundaria (T-) en V_{1-2}.

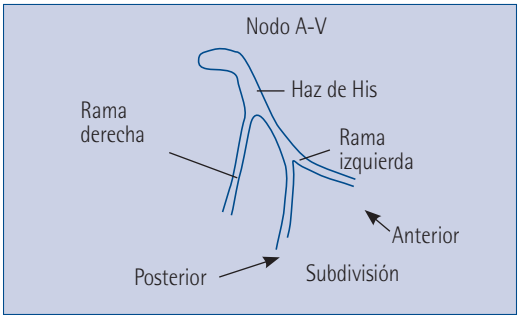

Figura. 2.10. Esquema de la distribución del haz de His y sus ramas.

Para el diagnóstico del BRDHH es necesario que la activación sea de origen supraventricular. La distinción entre bloqueo de rama incompleto y completo (o avanzado) se ha establecido convencionalmente en función del tiempo necesario para que se produzca la activación total de ambos ventrículos. Esta diferencia, así como la significación clínica, se resumen en la Tabla 2.I.

Significación clínica

- Sujetos normales.
- Sobrecarga del VD.
- CIA tipo *ostium secundum.*
- CI: IAM septal o inferior.

BLOQUEO DE RAMA IZQUIERDA (BRIHH)

Debido a las diferencias anatómicas con la rama derecha, los trastornos de conducción, al poder asentarse en cualquier punto de su trayecto, pueden dar lugar a:

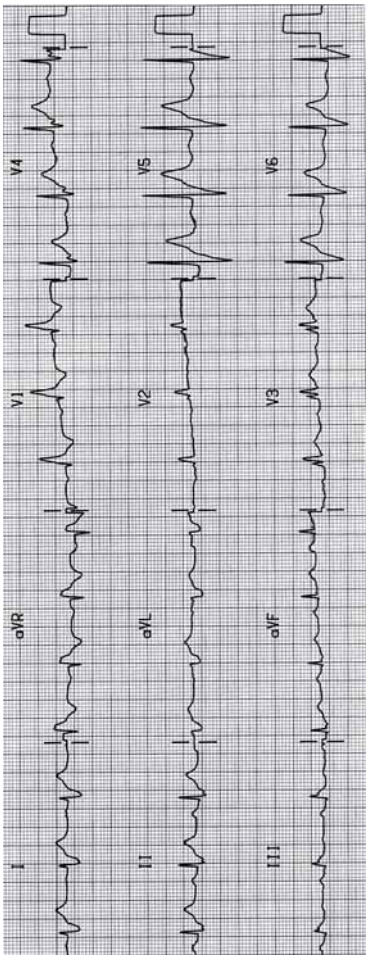

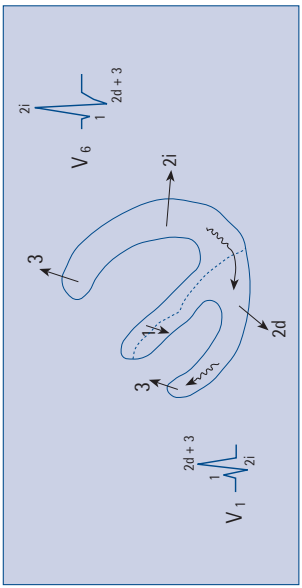

Figura 2.11. Activación, vectores y ECG resultantes en el bloqueo de rama derecha.

	BRDHH → Completo	BRIHH → Incompleto
Duración QRS	≥ 0,12 s.	< 0,12 s.
TDI	≥ 0,08 s.	< 0,08 s..
Significación clínica:	- Normales (fund. el BRD) - Sobrecarga VD - CI - Valvulopatías Ao o Tr. - Tras taquicardia (*)	- C. hipertensiva - CI - Valvulopatías Ao - Miocardiopatías - Sin cardiopatía

(*) En estos casos suele ser intermitente

Tabla 2.I.

A. Bloqueo del tronco de la rama izquierda.
B. Hemibloqueo de la subdivisión anterior.
C. Hemibloqueo de la subdivisión posterior.

A. Bloqueo del tronco de la rama izquierda

Al estar interrumpida la conducción a través de esta rama, el estímulo, tras cruzar el nodo A-V, continúa por el haz de His primero, y por la rama derecha, después. Esta circustancia condiciona que la activación del VI sea, a diferencia de lo que ocurre normalmente, de derecha a izquierda, hacia atrás y abajo (vector

1). La activación del VI se realiza desde el endocardio del VD y a través de las células musculares (miocardio), lo que, como ocurría en el caso de BRD, condiciona un retraso en la activación del VI. Este retraso se va a reflejar como un complejo ancho (≥ 0,12") de morfología QS en V_1 y R ancha y mellada en V_6.

La secuencia de los vectores que se producen en este caso, se representan en la figura 2.12.

Criterios electrocardiográficos de BRIHH

- Complejos QS o rS en V_{1-2}.
- Ondas R anchas y empastadas en I y V_{5-6}.
- Ausencia de Q en V_{5-6}.
- Complejo QRS > 0,12 s.
- TDI (de VI) >0,08 s.
- Repolarización secundaria en V_{5-6}.

En la tabla 2.II se resumen las morfologías del complejo QRS según el tipo y grado del bloqueo de rama.

Significación clínica

- Sobrecarga de VI.
- Cardiopatía isquémica.
- Cardiopatía hipertensiva o senil.
- Miocardiopatía dilatada o hipertófica.

B. Hemibloqueo de la subdivisión anterior (HBSARIHH o HBSAHH)

El retraso o interrupción de la conducción se produce en el fascículo anterosuperior de la rama izquierda, lo que condiciona

la secuencia de la despolarización del VI, que se realiza a través del fascículo posterior de la rama izquierda y en consecuencia el eje del complejo QRS se desplaza hacia la izquierda. El eje de T no sufre modificaciones valorables con respecto a la normal (Fig. 2.13).

El complejo QRS está solo ligeramente ensanchado (en ciertas derivaciones), debido al ligero retraso en la activación de las porciones laterales del VI. É sta es la razón por la que el tiempo de activación ventricular en I y a VL suele estar alargado.

En cualquier otra derivación el complejo QRS tiene una duración prácticamente normal, debido fundamentalmente a dos circunstancias:

- El retraso de la activación ventricular no es de origen transeptal, sino intraventricular.
- Los dos fascículos (anterior y posterior) de la rama izquierda están unidos en su porción distal por tejido específico de conducción (red de Purkinje), lo que condiciona que la conducción del impulso siempre se realice por tejido específico, sin que se produzca retraso significativo. El complejo QRS en consecuencia es de duración normal.

Criterios electrocardiográficos de HBSAHH

- Desviación izda. del Â QRS (entre -30º y -90º).
- TDI en aVL mayor que en V_6. Indica el asincronismo de la activación entre las porciones bajas (V_6) y altas (aVL) del VI.
- Repolarización normal.
- QRS de duración normal, ya que el retraso de la activación no es transeptal sino, únicamente, intraventricular.

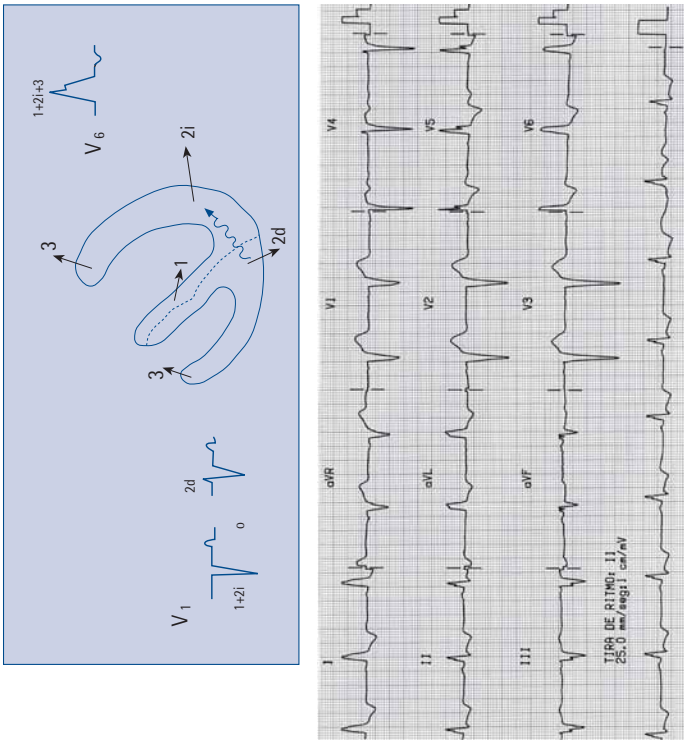

Figura. 2.12. Activación, vectores y ECG resultantes en el bloqueo de rama izquierda.

NORMAL	BRDHH		BRIHH	
QRS	incompleto < 0,12 s.	completo <	incompleto < 0,12 s.	completo <
V_1				
V_6				

Tabla 2.II. Esquema de la morfología del complejo QRS según el tipo y grado del bloqueo de rama.

- Difícil descartar la asociación con crecimiento del VI.
- Frecuentemente se registran este tipo de complejos:
  - **qR** en I y a VL.
  - **rS** en cara inferior (II, III y a VF).
  - **S** presente en todas las precordiales (V_{1-6}).

C. Hemibloqueo de la subdivisión posterior (HBSPHH)

Menos frecuente que el HBSAHH. Las alteraciones en el ECG son secundarias a los cambios en la despolarización del VI que condiciona el retraso/interrupción de la conducción a través del fascículo posterior de la rama izda. del fascículo de His. En este caso, la activación de las porciones posteroinferiores del VI se realiza a través de la subdivisión anterior, lo que determina el

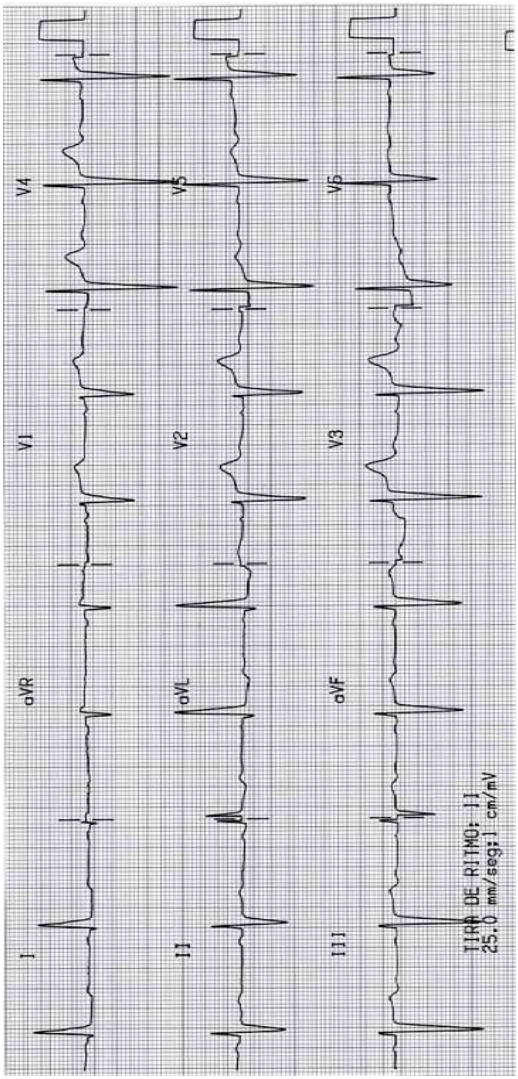

Figura 2.13. ECG con hemibloqueo anterior (Â QRS -53°).

desplazamiento del eje eléctrico a la derecha. También, como ocurría en el HBSAHH, tanto la duración del complejo QRS como la repolarización suelen ser normales (Fig. 2.14).

Criterios electrocardiográficos de HBSPHH

- Desviación dcha. del eje eléctrico (+90 +120º).
- Aumento del TDI en aVF (> 0,05 s).
- Imagen qR en II, III y aVF y de rS o RS en I y aVL.
- Haber descartado crecimiento del VD o corazón vertical.

Se denomina **bloqueo bifascicular** la coexistencia de BRD con cualquiera de los hemibloqueos (anterior o posterior). Los hallazgos ECG son los que corresponden a ambos trastornos.

Bloqueo trifascicular se refiere a la presencia de BRD con hemibloqueo anterior o posterior alternantes o a la existencia de bloqueo bifascicular con bloqueo A-V de primer grado (segmento PR largo).

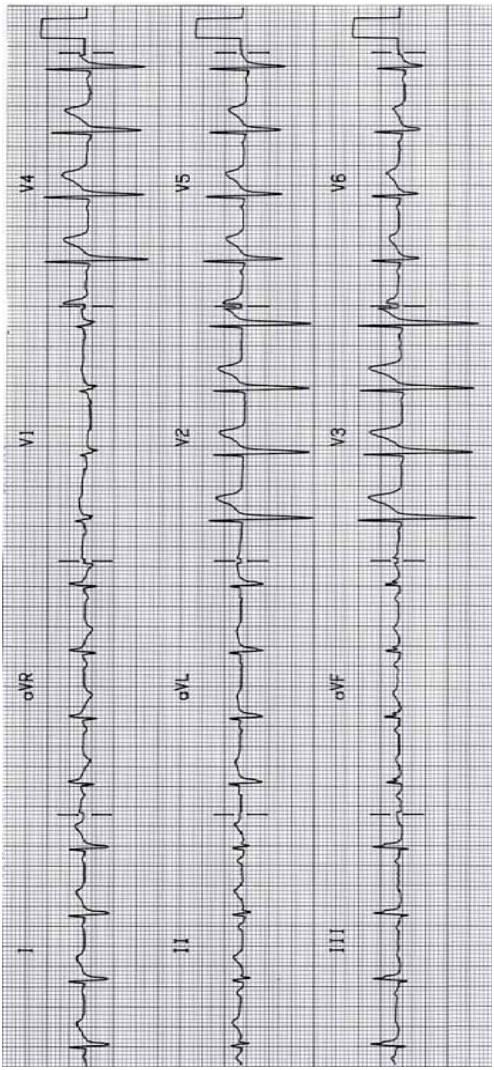

Figura 2.14. ECG con hemibloqueo posterior (Â QRS + 125°).

ECG EN LA CARDIOPATÍA ISQUÉMICA. ISQUEMIA, LESIÓN Y NECROSIS. DIAGNÓSTICO TOPOGRÁFICO DEL IAM

ISQUEMIA

Desde el punto de vista electrofisiológico, el tejido isquémico se define como el que presenta un retardo en el proceso de repolarización celular. En este caso, junto a una reducción discreta de la relación Ki/Ke, se origina un ensanchamiento de la curva del PAT a expensas, fundamentalmente, de la fase 3 (Fig. 2.15).

Isquemia subendocárdica

El retardo en el proceso de la repolarización tiene lugar en el subendocardio, produciéndose el alargamiento en la curva del PAT subendocárdico (Fig. 2.16). El resultado en el ECG es la presencia de **ondas T altas, acuminadas y muy frecuentemente simétricas.** Es la denominada **T primaria** (debida a isquémia miocardica). La **T secundaria**, debida a otras patologias (ver Diagnóstico diferencial) suele ser asimétrica, con rama descendente de inscripción más lenta que la rama ascendente.

Presentación clínica

Suele estar presente en:

- Primeros minutos del IAM.
- Durante el ECG de esfuerzo.

Este hallazgo, por ser muy fugaz, es difícil de obtener en un ECG de rutina (suelen verse en las unidades coronarias en los

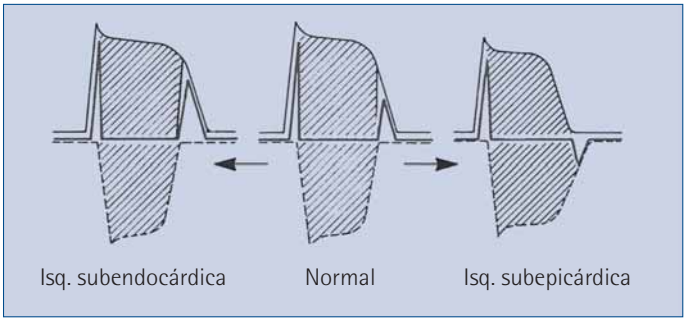

Figura 2.15. Imagen en el ECG de isquemia subendocárdica o subepicárdica.

minutos previos o iniciales de un IAM), hasta el hecho que desde el punto de vista práctico, su presencia en el ECG en ausencia de síntomas, suele ser expresión de otra patología.

Debe hacerse el **diagnóstico diferencial** con:

- Imagen precoz de pericarditis (es más frecuente la imagen de isquemia subepicárdica).
- Suele verse en derivaciones derechas en el BRIHH.
- Hiperpotasemia (> 6 mEq/L).
- Sobrecarga diastólica de VI: IM, CIV, IAo...
- Alcoholismo.
- Vagotonía (atletas, jóvenes...).

Isquemia subepicárdica

Por la misma razón antedicha, en este caso la curva del PAT que se ensancha es la correspondiente al subendocardio. Dependiendo del grado de isquemia, las alteraciones de la onda T que

Figura 2.16. ECG sugestivo de isquemia subendocárdica.

se obtienen en el ECG van a ser: disminución de la positividad, aplanamiento o inversión, dependiendo del grado de gravedad de la isquemia subepicárdica (Fig. 2.17).

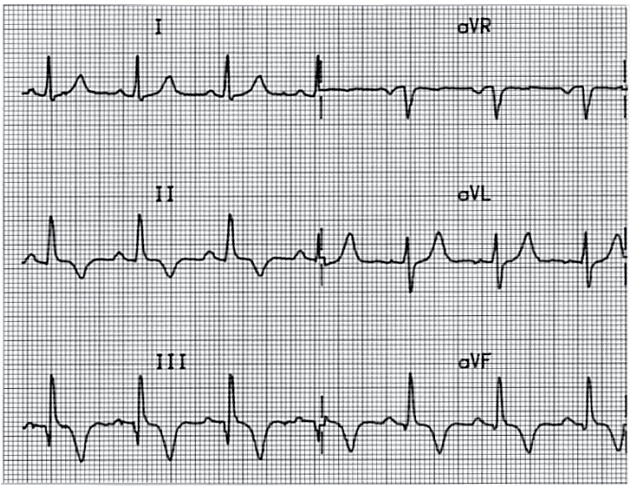

Figura 2.17. ECG sugestivo de isquemia subepicárdica inferior (se han excluido las derivaciones precordiales).

Características electrocardiográficas

- Onda T aplanada o negativa de ramas simétricas y de base estrecha.
- Suele presentarse en las derivaciones correspondientes a la zona de isquemia, en contraposición con la imagen de isquemia subepicárdica de origen no isquémico (pericarditis, fármacos...), que suele ser de localización más extensa y con negatividad de la onda T, habitualmente menos marcada.

Presentación clínica

- Insuficiencia coronaria crónica.
- IAM antiguo.
- IAM en fase evolutiva (24-48 h).

- IAM subendocárdico.
- Crisis de angor de esfuerzo.

Diagnóstico diferencial

- Pericarditis.
- Miocarditis.
- Embolia pulmonar. *Cor pulmonale*.
- Prolapso mitral.
- Patrón juvenil.
- Síndrome de preexcitación.
- Tras episodios de taquicardia.
- Alcoholismo.
- Hiperventilación.
- Accidentes cerebrovasculares. Hemorragia subaracnoidea.
- Ciertos fármacos: digital, quinidina, amiodarona.

LESIÓN

Si la isquemia es grave y persistente, la célula sufre un marcado descenso de la concentración de K intracelular, siendo la relación Ki/Ke (la [Ke] prácticamente no se modifica) muy baja comparada con la célula normal. Esta alteración va a condicionar que la curva del PAT presente características electrofisiológicas distintas:

- Ascenso lento en su porción inicial (fase 0).
- Amplitud y duración disminuidas.

Gráficamente se ha descrito con acierto como una curva de "mala calidad". Dependiendo de la localización de esa zona lesionada, se van a obtener dos tipos de patrones electrocardiográficos (Fig. 2.18):

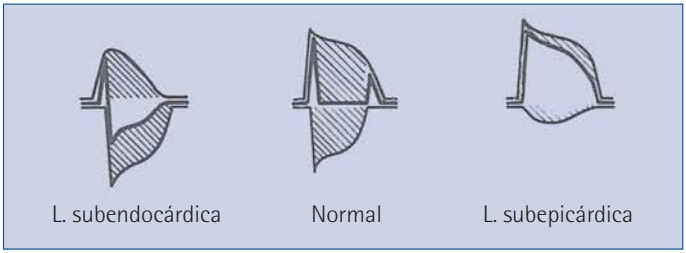

Figura 2.18. Esquema de lesión.

Lesión subendocárdica

Si persiste la isquemia en el subendocardio, tras los signos iniciales (alteraciones de la onda T por aumento de la duración de la curva del PAT), aparecen los derivados de la marcada disminución del K+ intracelular que, tras condicionar la existencia de una curva de PAT subendocárdico de menor amplitud y duración que la del subepicardio (supuestamente normal), va a traducirse en el ECG por su signo característico: **descenso del segmento ST** (Fig. 2.19).

Características electrocardiográficas

- El descenso del ST suele ser rectilíneo o ligeramente descendente y cóncavo respecto a la línea isoeléctrica.
- Se considera valorable si el descenso es ≥ 0,5 mm.
- Desplazamiento negativo del punto J.
- Ocasionalmente, aumento del voltaje de las ondas S.

Presentación clínica

- Angor de esfuerzo.
- Positividad eléctrica en la ergometría.

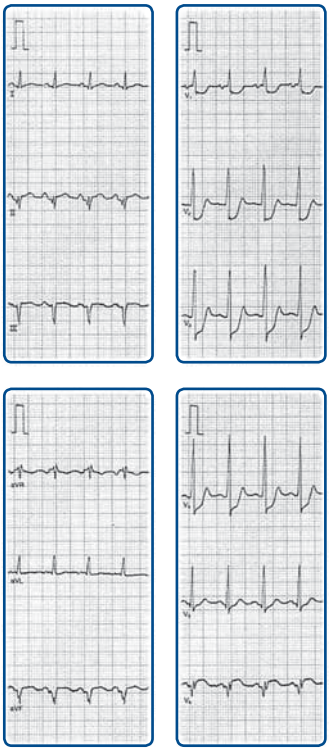

Figura 2.19. ECG con imagen de lesión subendocárdica (IAM inferoposterior).

- Síndrome premonitorio.
- IAM subendocárdico. IAM no Q.
- Insuficiencia coronaria crónica.

Diagnóstico diferencial

- Tratamiento con digital (cubeta digitálica).
- BRIHH.

- Hipertrofia del VI.
- Hipopotasemia.
- Simpaticotonía o hiperventilación.
- Prolapso mitral.
- Variante de la normalidad.

Lesión subepicárdica

Por la localización de la lesión, el deterioro se produce en la curva del PAT del subepicardio y, siguiendo el mismo razonamiento que en el caso anterior, existe un predominio de la curva del PAT subendocárdico, lo que se traduce en el ECG por su signo característico: **la supradesnivelación del segmento ST** (Fig. 2.20).

Características electrocardiográficas

- ST supradesnivelado.
- Desplazamiento positivo del punto J.
- Aumento de voltaje de la onda R ().

Presentación clínica

- Fase aguda del IAM (hasta 2 semanas).
- Angina vasoespástica grave (Prinzmetal).
- Positividad eléctrica en la ergometría (suele ser signo de severidad).
- Aneurisma gravedad.

Diagnóstico diferencial

- Pericarditis aguda.
- Traumatismos de tórax.
- Postcardioversión.

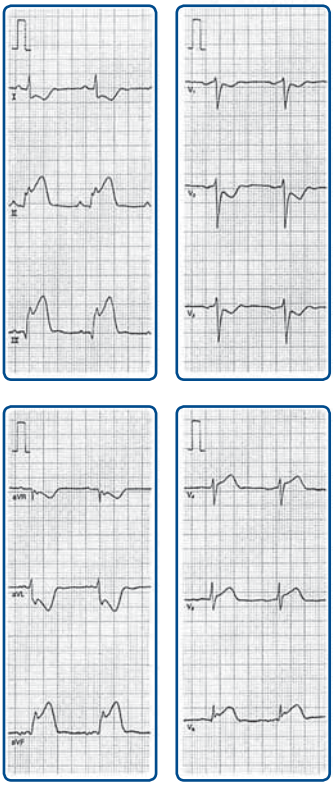

Figura 2.20. ECG de una lesión subepicárdica inferior y lateral (IAM inferior).

Con menor frecuencia puede verse en:

- Tumores o quistes miocárdicos.
- Vagotonía (atletas...).
- Hiperpotasemia.
- Digitalización en caso de ipertrofia VI.
- Variante de la normalidad (repolarización precoz).

NECROSIS

Cuando el flujo coronario está interrumpido de forma prolongada, las alteraciones estructurales que se producen en la célula, van a condicionar el que no llegue a generarse curva de PAT, desapareciendo la actividad eléctrica de esa zona (se pierde la capacidad, tanto de generar como de transmitir estímulos eléctricos). Se ha producido de forma irreversible necrosis celular y en el ECG aparece el signo característico: **onda Q patológica**.

Aunque se han sugerido varias teorías, hace ya casi 60 años, Wilson sugirió, de forma afortunada, que la zona necrosada equivalía a una **"ventana eléctrica"** en la que, al ser tejido eléctricamente inerte, el electrodo explorador, colocado sobre la zona necrosada, va a registrar el potencial intracavitario, como si estuviese colocado dentro de la cavidad ventricular, es decir, una deflexión negativa (onda Q), puesto que los vectores correspondientes a la activación ventricular se alejan del centro de la cavidad (Fig. 2.21).

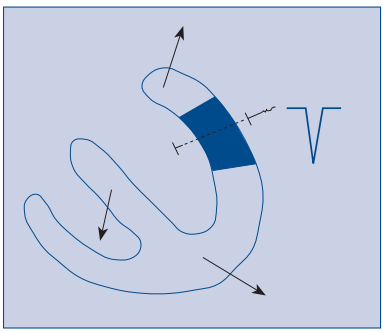

Figura 2.21. Concepto de ventana eléctrica.

De forma ocasional, la **necrosis eléctrica** (ausencia de actividad eléctrica celular con presencia de onda Q en el ECG) no siempre se acompaña de **necrosis anatómica** (sustitución del tejido muscular contráctil, por tejido fibroso cicatricial), existiendo células con daño aún reversible. Esta situación explica que, a veces, desaparecen las ondas Q, que inicialmente están presentes en episodios de insuficiencia coronaria aguda.

La onda Q, signo de necrosis eléctrica, puede estar presente de forma normal en las derivaciones V_{4-6}, I y aVL que registran la cara lateral del VI. Para diferenciar las ondas Q normales de las sugestivas de necrosis transmural, éstas deben presentar ciertas características:

- Deben tener duración ≥ 0,04 s (excepto en aVR, en la que su presencia es normal).
- Onda Q con empastamientos (sugestivos de la existencia de células aún eléctricamente activables).
- La profundidad de la onda Q es de menor especificidad, aunque suele aceptarse como muy sugestiva si tiene una profundidad superior a 2-3 mm o al 25% de la R que le sigue (o del 15% de la R en las derivaciones precordiales).

Aun no cumpliendo estos criterios, son muy sugestivas de IAM:

- Onda Q en V_{5-6} en presencia de BRIHH.
- Onda Q en V_4 > que en V_6.
- Onda Q en complejos transicionales.
- Onda Q en V_{1-2}.
- Onda Q en III, sólo si también está presente en II y aVF.

Diagnóstico diferencial

La presencia de ondas Q aparentemente patológicas puede ocurrir en otras situaciones clínicas (falsos positivos):

- Comprobar que éstas persisten con cambios de postura (de pie o sentado).
- BRIHH o HBSARIHH.
- Prolapso mitral.
- Miocardiopatía hipertrófica (hipertrofia septal).
- Valvulopatías mitroaórticas.
- Síndrome de W-P-W.
- Corazones horizontales (obesos, embarazadas).
- EPOC.
- TEP.

Nos hemos referido a la necrosis transmural. Cuando el área necrótica no afecta a todo el espesor de la pared ventricular y en función del área afectada, se distinguen tres tipos:

Necrosis subendocárdica

Está localizada en las proximidades del subendocardio anatómico. Cuando el área de necrosis no llega a sobrepasar el subendocardio eléctrico (SEE) no aparece onda Q en el ECG. El diagnóstico de IAM subendocárdico suele establecerse cuando existe elevación enzimática valorable, junto con infradesnivelación del segmento ST.

Necrosis subepicárdica

Se localiza en el subepicardio. En este caso y cuando el área de

necrosis alcanza o sobrepasa el SEE se registra onda Q patológica. Si la necrosis no alcanza el SEE, se registra onda R, cuya altura va a estar en relación con la masa de tejido subepicárdico que queda sano, sin que aparezca onda Q patológica.

Necrosis intramurales

Afectan a áreas localizadas dentro del miocardio. Su expresión en el ECG va a estar condicionada por el grado de extensión de la necrosis que se localice por fuera del SEE. En la tabla 2.III se resumen, de forma esquemática, los diferentes tipos de complejos que van a obtenerse en función de la localización de la necrosis.

EL ECG EN EL DIAGNÓSTICO TOPOGRÁFICO DEL IAM

De forma convencional, se ha establecido una correlación aceptable entre la localización anatómica de la necrosis y los hallazgos en el ECG (las mismas pautas se siguen para la localización de la isquemia o la lesión). Esta relación se resume en la tabla 2.IV.

Recordar de nuevo, que el diagnóstico de IAM no se basa exclusivamente en los hallazgos electrocardiográficos. Los aspectos clínicos y las alteraciones analíticas son, en muchos casos con el ECG, indispensables para establecer el diagnóstico definitivo. Las necrosis posteriores son de difícil registro en el ECG, debido a que no existen electrodos que registren directamente la zona necrosada. La no presencia de fuerzas eléctricas posteriores (necrosis) condiciona un predominio marcado de las fuerzas anteriores, representadas por una onda R alta (R>S) en V_1 o V_2.

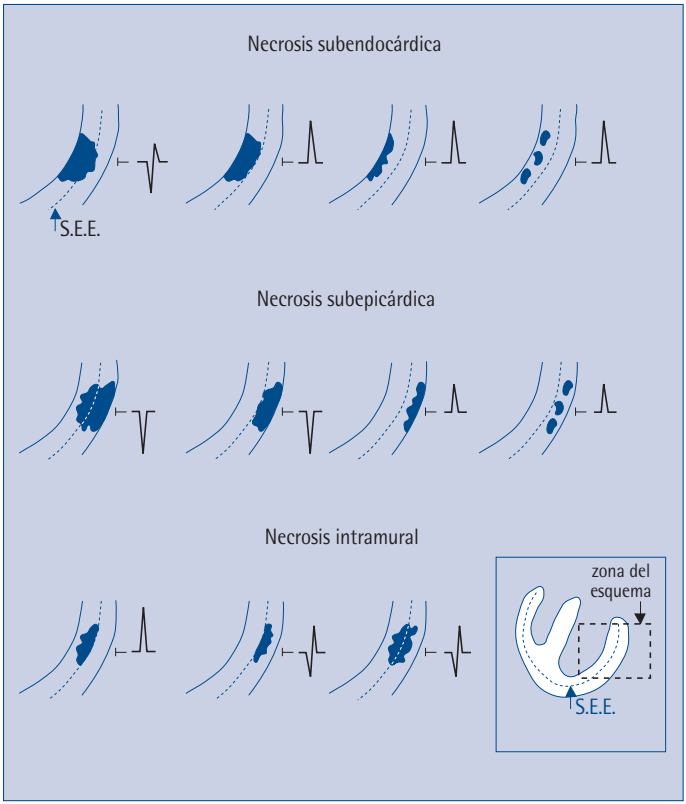

Tabla 2.III. Esquema de los hallazgos ECG en necrosis no transmurales (SEE= subendocardio eléctrico). En relleno el área de necrosis.

Cuando la necrosis afecta a más de una de las zonas descritas (situación frecuente), el ECG suele mostrar los signos específicos de cada una de ellas.

Localización de la necrosis	Alteraciones en el ECG
Septal (tercio medio)	Ausencia del vector 1, con imagen Qs en V_{1-2} y Rs en V_{5-6}
Septal (dos tercios inferiores)	Qs en $V_{1-3\ ó\ 4}$ y Rs en V_{5-6}
Anteroseptal	Q en V_{1-4}
Anterior	Q en $V_{2\ ó\ 3-4}$
Anterolateral	Q en $V_{3\ ó\ 4-6}$
Anterior extenso	Q en V_{1-6}, I y aVL
Lateral alto	Q en I y aVL
Lateral bajo	Q en V_{5-6}
Inferior	Q en II, III y aVF
Inferoposterior	Q en II, III y aVF con R>S en V_{1-2}
Posterior (imagen especular)	R > S en V_{1-2-3}
Apical	Q en II, III y aVF con R>S en aVR
Del ventrículo derecho: imágenes poco específicas debido al gran predominio de fuerzas eléctricas de VI. El diagnóstico en la práctica se hace por hallazgos sugestivos en V_3R-V_4R, alteraciones hemodinámicas y la gran tendencia a bloqueos A-V	

Tabla 2.IV. Localización topográfica del IAM.

El diagnóstico de IAM en presencia de otras alteraciones, especialmente de trastornos de la conducción (bloqueos de rama, W-P-W, presencia de marcapasos...) se escapa a los límites de este manual, y a veces es necesaria la realización de otro tipo de exploraciones complementarias más complejas.

ARRITMIAS MÁS FRECUENTES

Se entiende por arritmia **cualquier ritmo no sinusal o frecuencia distinta a la considerada como normal** (en reposo entre 60-100 lpm).

El estudio de las alteraciones del ritmo, constituye uno de los temas más controvertidos de la cardiología actual. Su complejidad para los que se inician hace que intencionadamente hagamos referencia únicamente a las arritmias más frecuentes, así como el simplificar lo posible su descripción.

Eludiremos, pues, comentar en detalle los mecanismos de producción o mantenimiento de las arritmias, fuera de la intención de este manual, y que en muchos casos la confirmación diagnóstica, requiere la realización de técnicas diagnósticas complementarias.

Aunque existen numerosas clasificaciones, una de ellas fácilmente comprensible, en la que se han excluido las arritmias más complejas, se muestra en la tabla 2.V.

En el texto se describen conceptualmente otras arritmias no incluidas en esta clasificación en función de su simplificación.

ARRITMIAS HIPOACTIVAS

Bradicardia sinusal

La única anomalía consiste en que la FC es inferior a 60 lpm (RR > 1 s). Se considera grave si la FC es < 40 lpm (Fig. 2.22). Puede observarse en:

- Vagotonía.
- Atletas o deportistas.

A. Hipoactivas:

- Bradicardia sinusal
- Paro sinusal
- Bloqueo sinoauricular
- Bloqueo A-V de 1er grado
- Bloqueo A-V de 2º grado, tipo Mobitz I
- Bloqueo A-V de 2º grado, tipo Mobitz II
- Bloqueo A-V de 3er grado

B. Hiperactivas

I. Supraventriculares:

- Extrasistolia auricular
- Extrasistolia de la unión
- Taquicardia supraventricular
- Flútter auricular
- Fibrilación auricular

II. Ventriculares:

- Extrasistolia ventricular
- Taquicardia ventricular
- Fibrilación ventricular

C. Mixtas:

- Arritmia sinusal
- Enfermedad del seno
- W-P-W y síndrome de preexcitación

Tabla 2.V. Clasificación de las arritmias.

- Enfermedad del seno.
- Tratamiento con betabloqueantes, digital...
- Hipotiroidismo.
- Hipotermia.

Figura 2.22. Bradicardia sinusal (FC= 43 lpm).

Paro sinusal

Al no registrarse la activación del nódulo sinusal (NS) en el ECG –no hay contracción de células musculares– los trastornos de conducción entre el NS y las aurículas solo se deducen por alteraciones en la presencia/ausencia o en el ritmo de presentación de la onda P. El paro sinusal traduce ausencia, habitualmente transitoria, de actividad del nódulo sinusal y en el ECG no se registran ondas P. El período de paro sinusal no es múltiplo del espacio PP basal (Fig. 2.23).

Bloqueo sinoauricular

El bloqueo, se localiza (difícil de demostrar en el ECG) entre el nódulo sinusal y el músculo auricular próximo. Existen tres modalidades:

- **1er grado**: no identificable en el ECG.
- **2º grado**: ocasionalmente el estímulo sinusal llega a despolarizar las aurículas. En este caso en el ECG falta un(os) complejo(s) incluyendo la onda P, así el complejo P-P es exactamente el doble del P-P basal.
- **3er grado**: los estímulos sinusales no llegan a despolarizar las aurículas. En el ECG no aparecen ondas P, dependiendo la activación y frecuencia auricular de los ritmos de escape.



Figura 2.23. Paro sinusal.

Figura 2.24. BI: A-V de 1er grado (PR= 0,48 s).

Bloqueo auriculoventricular (Bl. A-V)

Es la expresión de un trastorno de conducción a nivel de la unión auriculoventricular y son consecuencia del aumento del período refractario de la unión A-V o del sistema His-Purkinje. (Ver resumen en la Tabla 2.VI).

a. Bloqueo A-V de primer grado

La única alteración del ECG consiste en el alargamiento del intervalo PR > 0,20 s (en ancianos > 0,22 s). Todas las ondas P conducen y van seguidas de su correspondiente complejo QRS, que es de características normales Fig. 2.24).

b. Bloqueo A-V de segundo grado

Ocasionalmente la onda P no es conducida. En el ECG se registran ondas P no seguidas de complejos QRS. De este tipo de bloqueo se distinguen dos modalidades:

Figura 2.25. BI: A-V de 2º grado, tipo Mobitz I.

Figura 2.26. BI: A-V de 2º grado, tipo Mobitz II.

- **Tipo Mobitz I**, en el que el espacio PR se va alargando de forma progresiva **(período de Wenckebach)**, hasta que una onda P queda bloqueada. La secuencia habitual entre las ondas P y las conducidas suele ser 3/2 ó 4/3, aunque dependiendo del grado de bloqueo, puede ser cualquier otra (Fig. 2.25).
- **Tipo Mobitz II**, en este caso el PR es constante, habitualmente de duración normal y de forma ocasional hay P no conducidas. Cuando las P no conducidas son muy frecuentes, se habla de bloqueo de 2º de grado avanzado (Fig. 2.26).

  Significación clínica
  - Cardiopatía isquémica.
  - Ciertas drogas: digital.
  - Sujetos sin cardiopatía.

c. *Bloqueo A-V de tercer grado o completo*

Ninguna de las ondas P es conducida a los ventrículos. Existe una disociación completa entre la activación auricular (ondas P

Figura 2.27. Bloqueo A-V completo.

de frecuencia y características normales) y la ventricular, cuya activación suele hacerse desde un foco de escape localizado en zonas próximas a la unión A-V o del His-Purkinje y con la frecuencia propia de estos focos, < 45' (Fig. 2.27).

Significación clínica

- Cardiopatía isquémica.
- Cirugía cardíaca previa.
- Enfermedades degenerativas.

Esquema de los bloqueos A-V
De 1er grado: Todas las P conducen con PR largo (> 0,20 seg.)
De 2º grado: Mobitz I: alargamiento progresivo del PR (período de Wenkebach) con ondas P no conducidas Mobitz II: las P conducidas lo hacen con PR constante
De 3er grado: Todas las P están bloqueadas

Tabla 2.VI.

ARRITMIAS HIPERACTIVAS

A. Supraventriculares

1. Extrasistolia auricular (EA)

Los latidos ectópicos corresponden a estímulos prematuros –y casi siempre conducidos– originados en cualquier punto de las aurículas, excepto en el NS. Se manifiestan en el ECG por (Fig. 2.28):

- P adelantada y de morfología habitualmente distinta a la de origen sinusal.
- PR variable, en función de la localización del foco ectópico auricular.
- QRS normal, si no se asocian trastornos de conducción intraventricular. La repolarización es asimismo normal.
- El período de acoplamiento suele ser fijo.
- Pausa compensadora incompleta.

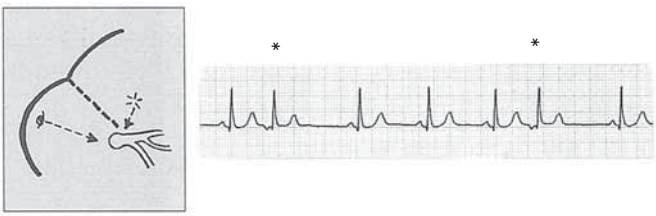

Figura 2.28. Extrasistolia auricular.

Significación clínica

- Aisladas no indican patología.

- En valvulopatía mitral, cuando son frecuentes, pueden ser preludio de instauración de fibrilación auricular.
- Tratamiento digitálico.

2. *Ritmo auricular bajo o ritmo del seno coronario*

El origen de los impulsos está próximo al nodo A-V y a la desembocadura del seno coronario en la aurícula derecha. Al ser la activación auricular de arriba abajo, la P es negativa en II, III y aVF y positiva en aVR. La frecuencia suele ser de unos 40-50 lpm.

3. *Ritmo nodal*

El impulso se origina en el nodo AV. En el ECG no se aprecian ondas P, están incluidas en el complejo QRS que es de características normales (Fig. 2.29).

Figura 2.29. Ritmo nodal.

4. *Extrasistolia nodal o de la unión*

Muy similar a la extrasistolia auricular, aunque menos frecuente. El estímulo, al estar originado en la unión A-V, la onda P suele inscribirse dentro del complejo QRS, no viéndose en el ECG. Así pues, el ECG es similar al de la extrasistolia auricular, pero sin identificarse ondas P. Ocasionalmente, la onda P puede inscribirse como deflexión negativa tras el complejo QRS.

5. *Taquicardia nodal lenta*

Cuando el ritmo de la unión A-V, que tiene una frecuencia propia de 35-50 lpm, se acelera hasta alcanzar frecuencias de 70-120 lpm, se habla de taquicardia nodal (la frecuencia es mucho más alta que la intrínseca del nodo A-V) y "lenta" porque en el ECG la frecuencia no es excesivamente alta.

En el ECG: ritmo nodal (QRS estrecho) con frecuencia de 70-120 lpm. Es poco frecuente la activación auricular retrógrada. Lo habitual es que las aurículas se activen normalmente desde el NS. Este trastorno de conducción es otro ejemplo de disociación auriculoventricular.

6. *Taquicardia supraventricular (TSV)* (Fig. 2.30)

En este término se incluyen los ritmos rápidos de origen supraventricular, al menos de tres complejos consecutivos, con excepción del flútter y la fibrilación auricular, es decir: **taquicardia sinusal, auricular** y **de la unión**. La primera, ya comentada y las otras dos, de características ECG muy similares:

- Ritmo regular con FC entre 150 y 260 lpm o superior en niños y adolescentes.

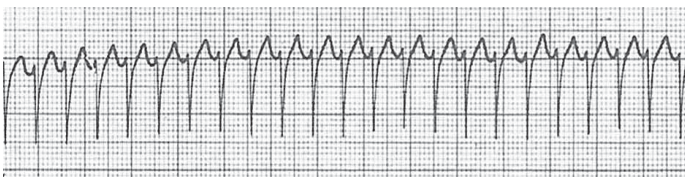

Figura 2.30. Taquicardia supraventricular (los complejos son de morfología normal a 214 lpm. No se observa actividad auricular).

- Todas las ondas P son conducidas con complejos QRS y ondas T normales, excepto si se asocia conducción aberrada, entonces simula taquicardia ventricular.

En función de su presentación clínica pueden ser:

- **Paroxísticas**, cuando se presentan aisladamente. Son más frecuentes que las
- **Permanentes o incesantes**, cuando la frecuencia de complejos sinusales normales es escasa.

Significado clínico

- Puede presentarse en corazones sin cardiopatía estructural.
- En el caso de ser expresión de una cardiopatía, es frecuente que se acompañe de episodios de IC.

La taquicardia sinusal puede estar presente o corresponder a:

- Ejercicio físico.
- Fiebre.
- Anemia, hipovolemia.
- Situaciones de estrés.
- ICC.
- Hipertiroidismo.

7. Flútter auricular

La actividad sinusal (onda P), está sustituida por un ritmo auricular, regular y rápido, que tiene su representación en el ECG en la presencia de ondas "F", de morfología similar a dientes de sierra (se ven, fundamentalmente, en II, III y aVF), con frecuencia próxima a 300 por minuto, y cuyo origen se debe a la existencia de

Figura 2.31. Flútter auricular (4: 1).

un movimiento circular del impulso o a un foco ectópico auricular con automatismo muy aumentado (Fig. 2.31).

Habitualmente el bloqueo A-V de las ondas "F" es constante, lo que se traduce por una respuesta ventricular rítmica (espacio R-R fijo). De forma ocasional, el grado de bloqueo se hace variable con cambios en los espacios R-R. En cualquier caso, estos espacios son múltiplo de la distancia entre las ondas F.

Características electrocardiográficas

- Ondas "F" similares a dientes de sierra sin intervalo isoeléctrico entre ellas.
- Frecuencia regular próxima a 300 por minuto.
- Complejos QRS normales.
- Bloqueo A-V constante que hace que los espacios RR sean fijos.
- La relación número ondas F/número complejos QRS determina el grado de bloqueo A-V: 2:1, 4:1...

Significación clínica

Suele acompañar a alguna cardiopatía (valvulopatía mitral, CIA, cardiopatía isquémica...) o neumopatía, miocardiopatías, embolismo pulmonar.

8. Fibrilación auricular (FA)

Es un ritmo auricular rápido, caótico y desordenado con frecuencias próximas a 400 por minuto con grado variable de bloqueo A-V que es el que va a condicionar la frecuencia ventricular.

Esta activación auricular caótica se manifiesta por la presencia de ondas "f" (de fibrilación) de diferentes tamaños y morfologías, a veces difícilmente identificables.

Como todos los ritmos de origen supraventricular los complejos QRS son de características normales, aunque completamente arrítmicos (períodos R-R siempre diferentes). Este ritmo no genera contracción auricular eficaz. (Fig. 2.32).

Características electrocardiográficas

- Ondas "f" irregulares (se ven fund. en V_1).
- Frecuencia alta de las ondas "f", prox. a 400 por minuto, aunque a veces es difícil establecerla.
- Grado variable de bl. A-V que condiciona:
  - Respuesta ventricular variable con períodos R-R diferentes.
  - Complejos QRS de características normales en ausencia de trastorno de la conducción asociados.

Significación clínica

- Valvulopatías (pref. mitrales o tricuspídeas).
- Cualquier situación que condicione la presencia de fibrosis del miocardio auricular.
- Intoxicación digitálica.
- Hipertiroidismo.

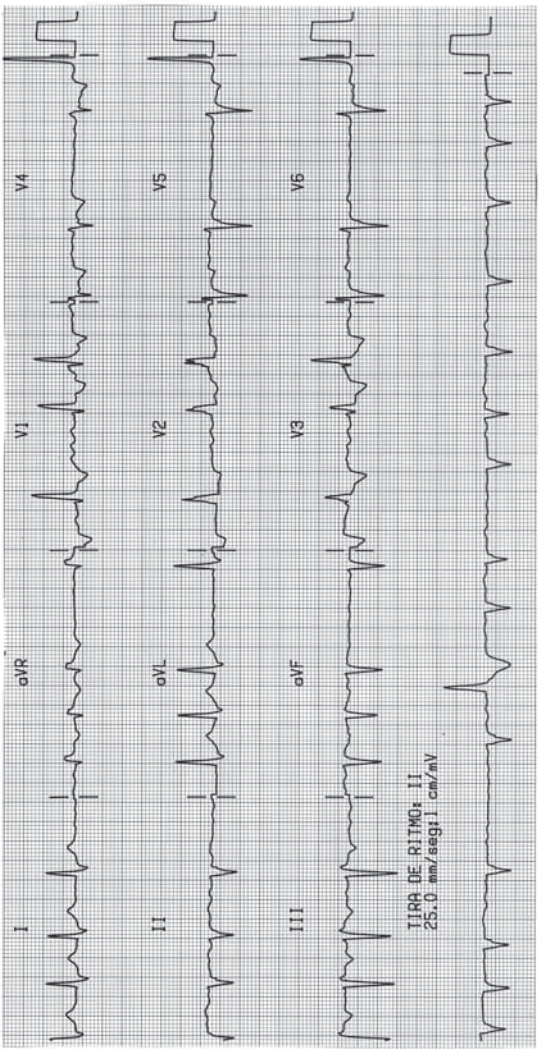

Figura 2.32. Arritmia completa por fibrilación auricular.

- Prolapso mitral.
- Síndrome de preexcitación.
- Cardiopatía hipertensiva.

El término **fibriloflútter**, se aplica a aquella arritmia que presenta características de ambas:

- Ondas auriculares visibles, frecuentemente monomorfas con conducción A-V (y en consecuencia respuesta ventricular) variable.

Para muchos autores, más que una arritmia con entidad propia, constituiría una forma de transición entre ambas. Se habla de **ritmo nodal**, ya descrito (Fig. 2.29) o de la unión A-V cuando este es el origen del ritmo predominante.

Los complejos QRS son de características normales y a la frecuencia fisiológica del nodo A-V, entre 35 y 55 lpm. La activación auricular es retrógrada y la onda P, o no se ve (queda incluida en el complejo QRS), o es negativa en las derivaciones inferiores, tras de QRS, cuando el origen está en la parte baja del nodo.

Las arritmias con origen en la unión A-V (extrasistolia o taquicardia) básicamente (desde el punto de vista práctico de esta guía) tienen características similares a las supraventriculares con origen próximo al nodo A-V.

Taquicardia nodal, ritmo nodal con frecuencia alta (75-130 lpm). Cuando la frecuencia supera la fisiología del nodo, pero no alcanza la considerada como "taquicardia", se denomina **taquicardia nodal lenta**. Suelen ser frecuencias de 60-75 lpm.

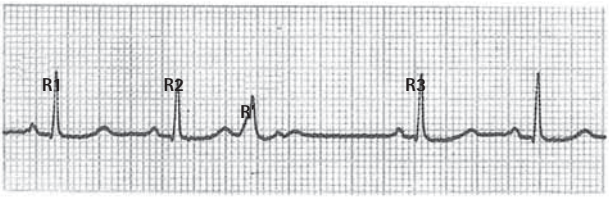

Figura 2.33. Extrasistolia ventricular.

B. Ventriculares

1. *Extrasistolia ventricular (EV)*

Las EV son complejos ventriculares anticipados con origen en cualquier punto del miocardio ventricular o de las ramas o divisiones del fascículo de His (Fig. 2.33).

Características electrocardiográficas

- Complejo QRS adelantado.
- Ausencia de onda P precedente.
- Complejos anchos y aberrados (conducen con imagen de BRDHH si su origen es en el miocardio del VI y con imagen de BRIHH si se originan en el VD).
- Repolarización secundaria (T negativa y asimétrica).
- Suele seguirse de pausa compensadora.

Pueden ser: **monofocales**, cuando el foco ectópico es único (todas las EV tienen la misma morfología), o **politópicas** en que al existir varios focos ectópicos, la morfología de los mismos es también diferente (Fig. 2.34).

Se denomina **período o intervalo de acoplamiento** la distancia que existe entre la extrasístole y el complejo QRS prece-

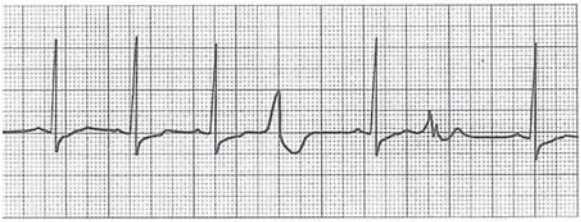

Figura 2.34. Extrasistolia ventricular politópica.

dente (distancia R-R') y que debido a la prematuridad de la EV es siempre menor que el R-R basal, (Fig. 2.33). Este período suele relacionarse, entre otros parámetros, con la benignidad o "malignidad" de la extrasístole.

Las EV suelen tener una **pausa compensadora completa** (habitualmente debido a que la EV no suele estimular al nódulo sinusal, que sigue su propia "cadencia"). En este caso la distancia entre los dos latidos sinusales, entre los que se inscribe la extrasístole, es el doble de la distancia RR de base (Fig. 2.33):

Distancia R2-R3 = 2 x R1-R2

En ocasiones la EV no impide que el latido sinusal siguiente estimule a los ventrículos en ese caso, que no existe pausa postextrasistólica, se habla de **extrasístole interpolada** (Fig. 2.35).

Según su presentación pueden ser:

- Aisladas.
- Apareadas (parejas de EV consecutivas).
- En salvas, cuando se presentan más de tres consecutivas

Figura 2.35. Extrasistolia ventricular interpolada.

(o más de cinco, según otras clasificaciones). En este caso se habla también de **taquicardia ventricular.**

- Cuando se alternan con latidos sinusales, se habla de bigeminismo (trigeminismo en caso de dos latidos sinusales y una EV...) (Fig. 2.36).

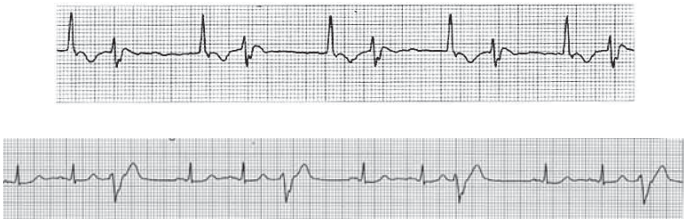

Figura 2.36. Bigeminismo (trazado superior) o trigeminismo (trazado inferior).

Significación clínica

- La EV puede verse en corazones sanos, aunque son frecuentes en cualquier forma de cardiopatía, fundamentalmente en:
  - Cardiopatía isquémica.
  - Intoxicación digitálica.
  - Miocardiopatías.

Parasistolia. Cuando un foco ectópico –o varios– origina estímulos de forma independiente y sin que la descarga de este foco se vea condicionado por otros ritmos (sinusal o ectópicos) por tener un bloqueo de entrada, este fenómeno se conoce como parasistolia. Para su diagnóstico ECG, es necesario demostrar en tira de ritmo la independencia o no afectación del foco ectópico por otros ritmos, habitualmente el sinusal.

2. Taquicardia ventricular (TV)

De forma similar a como definimos la TSV, se incluyen dentro de la TV, los ritmos rápidos (> de tres complejos) de origen ventricular o en las ramas del haz de His, con excepción del flútter y de la fibrilación ventricular (Figs. 2.37 A y B).

Como el origen de los impulsos es ventricular y están habitualmente bloqueados de forma retrógrada, no suelen activar las aurículas ni inhibir el nódulo sinusal, que sigue con su propio

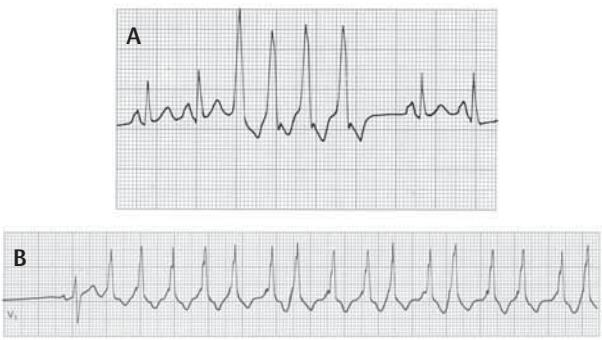

Figura 2.37. A. Salva corta (autolimitada) de taquicardia ventricular. **B.** Taquicardia ventricular sostenida.

ritmo. No es frecuente la identificación de ondas P por la alta frecuencia de los latidos ectópicos. En la gran mayoría de las TV existe una disociación auriculoventricular, en donde aurículas y ventrículos tienen ritmo independiente.

Características fundamentales en el ECG

- Complejos QRS > 0,12 s.
- Los complejos QRS de complejo estrecho, < 0,12 s, tienen su origen en el haz de His o sus ramas.
- Frecuencia variable que suele oscilar entre 150-200 lpm.
- No suelen identificarse ondas P (aunque el ritmo sinusal es independiente de la TV).
- Con frecuencias rápidas, el ECG aparece como una serie de ondas amplias y uniformes sin que se identifiquen espacios ST u ondas T, que en el caso de la EV, son discordantes.

Según su presentación se distinguen:

Sostenidas, si persiste > 30 s o condiciona inestabilidad hemodinámica.

Monomorfas, cuando la morfología de los complejos es similar. Las TV polimorfas sugieren origen errático y cambiante del impulso. Una de las TV polimorfas es la denominada *torsade de pointes* caracterizada por complejos QRS constantemente cambiantes.

Significación clínica

- IAM.
- Intoxicación digitálica.

- MCD o hipertrófica.
- Ciertas drogas: amiodarona, K^+...

3. *Fibrilación ventricular (FV)*

El ECG de la FV se caracteriza por ausencia de complejos ventriculares identificables como tales, ya que están substituidos por ondas de fibrilación, irregulares de amplitud y altura variables con frecuencias entre 150 y 500 lpm.

La estimulación y contracción eficaces ventriculares está substituida por un ritmo caótico, funcionalmente ineficaz y que hemodinámicamente equivale a parada cardíaca (Fig. 2.38).

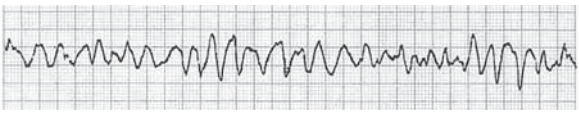

Figura 2.38. Fibrilación ventricular.

Significación clínica

La FV es con frecuencia una situación terminal de múltiples cardiopatías, fundamentalmente del IAM y suele preceder a la asistólica (de ahí la urgencia vital en un tratamiento inmediato). Con menor incidencia, puede aparecer en el curso de intoxicación digitálica, por quinidina, tras choque eléctrico, trastornos electrolíticos graves...

Dentro de este grupo de arritmias, pueden incluirse otras menos representativas:

Ritmo de escape. No es un ritmo estable, y consiste en la presencia de despolarizaciones "primarias" ventriculares que se

producen como mecanismo de seguridad para mantener la contracción ventricular cuando fallan los otros marcapasos fisiológicos: el sinusal o el nodo A-V.

En el ECG aparecen como complejos QRS anchos (origen ventricular) muy alejados del latido previo de origen habitualmente normal. Se diferencian de la extrasístole ventricular en que éste, al tratarse de aumento del automatismo, suele estar adelantado.

Ritmo idioventricular. El ritmo predominante es el de escape. Es un ritmo de origen ventricular monofocal y, con frecuencia propia de la descarga ventricular, unos 30-35 lpm.

Ritmo idioventricular acelerado (RIVA). Ritmo habitualmente de breve duración constituido por latidos ventriculares regulares a 60-100 lpm. Suele estar presente en períodos de disociación A-V en IAM o como signo de reperfusión miocárdica tras fibrinolisis.

ARRITMIAS MIXTAS

Arritmia sinusal

El nódulo sinusal, mantiene el control del ritmo cardíaco, aunque la FC se modifica de forma evidente tras estímulos vagales. El PR es constante y normal. Esta arritmia se considera fisiológica y suele denominarse **arritmia respiratoria** cuando la variación entre dos espacios P-P consecutivos no supera los 0,18 s (Fig. 2.39).

Figura 2.39. Arritmia sinusal.

Enfermedad del seno

(Síndrome de bradicardia-taquicardia o enfermedad del nódulo sinusal, ENS). Se debe a una alteración del automatismo del nódulo sinusal. El ECG se caracteriza por bradicardia sinusal y con frecuencia (el 30% aprox.) se acompaña de episodios paroxísticos de taquicardia sinusal (u otras arritmias SV: flútter y/o fibrilación auricular). Se habla entonces del síndrome de bradicardia-taquicardia.

En el ECG: ritmo sinusal con PR constante y sin alteraciones en el complejo QRS, pero con cambios bruscos en la frecuencia sinusal (Fig. 2.40) o con presencia de ritmos rápidos auriculares.

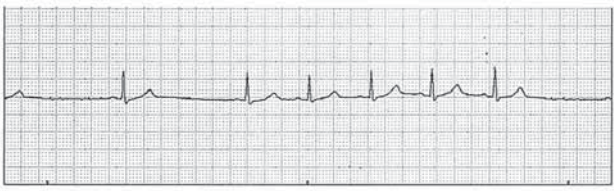

Figura 2.40. Enfermedad del seno.

S. de Wolf-Parkinson-White (W-P-W)

Consiste en un trastorno de conducción, debido a la existencia de una vía accesoria de conducción, que conecta directamente

las aurículas con el músculo ventricular, eludiendo el nodo A-V. La activación auricular se transmite a los ventrículos a través de dos vías:

- Una normal, a través del nodo A-V, con conducción lenta a este nivel.
- Otra anómala, a través de la vía accesoria (haz de Kent) de conducción rápida al no tener el "freno" del nodo A-V.

La activación ventricular –complejo QRS– resulta de la transmisión del impulso por ambas vías. La primera porción del complejo QRS se inscribe precozmente, originando en el ECG una deflexión inicial característica del síndrome llamada **onda delta** y que corresponde a la activación de la masa muscular donde termina el haz anómalo. Desde ese punto, la conducción del impulso es lenta, ya que se realiza a través del miocardio ventricular, lo que permite que la activación de prácticamente todo el miocardio restante se realice, normalmente, a través del tejido específico de conducción. La segunda porción del QRS es pues normal (Fig. 2.41).

En función de la localización del haz anómalo se conocen clásicamente dos tipos:

a. Preexcitación izda. con onda delta positiva en V_{1-2}.

b. Preexcitación dcha. con complejos QRS y onda delta negativa en V_{1-2}.

Actualmente y tras las aportaciones de técnicas de mapeo, se han establecido los tipos I, II y III en función de la dirección del vector de los 20 ms iniciales del complejo QRS, que son los que dan lugar a la onda delta, y que permiten con cierta precisión, la localización del haz anómalo.

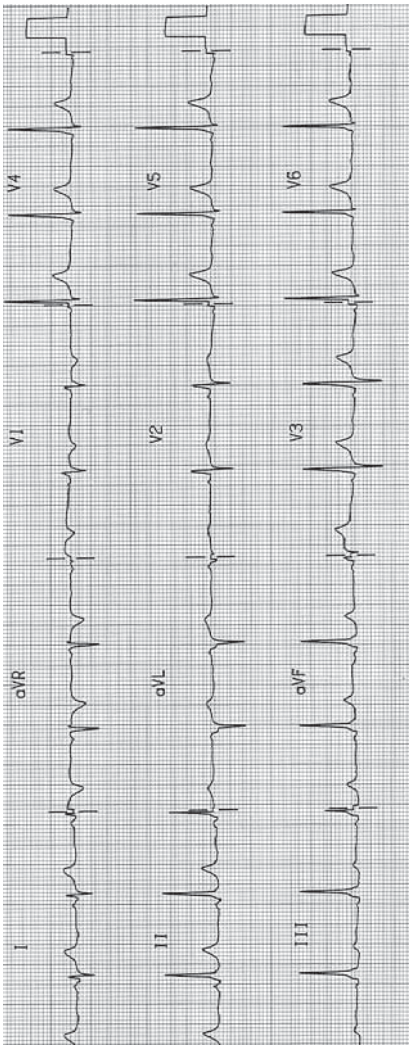

Figura 2.41. Síndrome de Wolf-Parkinson-White (W-P-W).

Los hallazgos en el ECG son, pues:

- Ritmo sinusal con segmento PR corto (< 0,12 s).
- Presencia de onda delta.

Este síndrome suele incluirse en este capítulo de arritmias por la tendencia de estos pacientes a desarrollar alteraciones del ritmo, fundamentalmente crisis de taquicardia ventricular (Estas crisis responden bien a la estimulación vagal y apenas al tratamiento digitálico).

La presencia de W.P.W. convierten a ciertas alteraciones del ritmo auricular (flutter y fibrilación) en arritmias potencialmente malignas, debido al marcado incremento de la frecuencia ventricular, ya que la conducción A-V se realiza a través del haz anómalo evitando el "filtro" que de forma fisiológica supone el nodo A-V.

En el informe del ECG debe describir las alteraciones de la FC, eje eléctrico y de las distintas ondas e intervalos (ver ECG normal en el adulto). Si no se observan alteraciones, el informe se limita en la gran mayoría de los casos a: sin alteraciones significativas. En este caso, se presupone que tanto el rimo (sinusal) como la FC (entre 50 y 90 lpm) son normales y que no se observan alteraciones en el trazado.

En su caso debe especificarse la presencia de ritmo (arritmias) o FC anormales, criterios de posible crecimiento de cavidades, bloqueos A-V o de rama, signos que sugieran isquémia o necrosis...

Capítulo III
Prueba de esfuerzo (PE)
PE con Talio (TL-201)

Es bien conocido que un gran número de pacientes con CI permanecen asintomáticos, y aproximadamente la mitad de los que presentan episodios de angina tiene un ECG basal normal. De este hecho nace la necesidad de disponer de otros métodos diagnósticos de mayor sensibilidad/especificidad para la CI, dada la gran morbi-mortalidad de este tipo de patología.

En este sentido y desde hace ya 65 años (Feil y Siegel, 1928) se pudo constatar la depresión del segmento ST en el ECG de pacientes con angina mientras realizaban un esfuerzo físico. Desde entonces no han cesado las investigaciones tendentes a conseguir una prueba reglada, sencilla, extrapolable que permitiese una mejor valoración diagnóstica y pronóstica de la CI que las que se venían utilizando.

Así, tras varias aportaciones sucesivas, llegamos a los tipos de PE actuales que luego describiremos (cicloergómetro y cinta sin fin). Obviaremos la descripción de otros tipos (Master) por la limitación de espacio y su falta de interés actual.

Mientras se realiza un esfuerzo físico, se producen en el organismo una serie de respuestas tendentes a aumentar la oferta de O_2 e intentar mantener el equilibrio oferta/demanda. El miocardio, ante la necesidad de mantener un volumen minuto adecuado,

incrementa notablemente el trabajo y en consecuencia, su propio consumo de O_2. El aporte de oxígeno, que de forma paralela debe incrementarse, se consigue a expensas de:

- **Incremento de la FC** (por el predominio simpático y aumento de las catecolaminas circulantes que determina el ejercicio físico).
- **Incremento del flujo coronario** (que depende preferentemente de la presión de perfusión coronaria y de sus resistencias arteriolares).

El aspecto diferencial del miocardio isquémico con respecto al sano es en esencia, la limitación del flujo coronario en el isquémico, debido en la gran mayoría de los casos a la presencia de placas de ateroma que, al disminuir la presión de perfusión y aumentar las resistencias coronarias, disminuyen el flujo coronario, condicionando la aparición de síntomas (angina) y/o signos (alteraciones en el ECG) característicos de isquemia miocárdica.

TIPOS DE PRUEBAS DE ESFUERZO

Entre la multitud de modalidades de ejercicio físico que puede realizarse en una prueba de esfuerzo (PE), deben realizarse preferentemente según distinto tipo de respuesta que provocan en el sistema cardiovascular:

- **Ejercicios dinámicos o isotónicos**, en los que intervienen grandes grupos musculares (flexores y extensores) de forma

rítmica. Son por ej.: nadar, caminar, correr, frente a los isométricos o estáticos en los que determinados grupos musculares mantienen una contracción sostenida frente a una resistencia fija, por ej.: levantar pesos.

- **Ejercicio continuado**, en el que tras iniciarse la PE no se interrumpe hasta su finalización. En la PE con ejercicio discontinuo, el esfuerzo se realiza a cargas crecientes intercalándose períodos de descanso de duración similar a cada período de esfuerzo.
- **Multietapa**, en donde el nivel de esfuerzo es progresivamente creciente en etapas de duración variable según el protocolo empleado.

Respecto al momento en que se da por finalizada la PE existen dos modalidades:

- **Máxima o limitada** *por síntomas*, en la que se suspende cuando aparecen síntomas (disnea, angina, agotamiento) o signos (alteración ECG, caída de la TA, signos de bajo gasto...) que así lo aconsejen. En otras ocasiones, se suspende cuando se supera la FC máxima teórica:
  - Para hombres: FC máx. = 220 - edad (en años)
  - Para mujeres: FC máx. = 210 - edad (en años)

- **Submáxima**, en la que la suspensión se realiza al alcanzar un nivel determinado de carga o una determinada FC, habitualmente la FC submáxima:

FC submáx. = 85% de la FC máx.

Actualmente tiende a realizarse PE con: *ejercicios dinámicos o isotónicos, continua, multietapa y máxima o limitada por síntomas*.

Independientemente de los protocolos que se sigan, los dos tipos de PE más frecuentemente utilizados en la actualidad son:

- **Bicicleta ergométrica**. El ejercicio consiste en pedalear sobre una bicicleta estática en la que se regula manual o eléctricamente la resistencia a vencer durante el pedaleo.
- **Cinta sin fin** *(tread-mill)*. El sujeto camina o corre sobre una cinta sin fin cuya inclinación y velocidad son modificables en función del protocolo empleado. Es el tipo de PE habitual.

Ambos presentan ventajas e inconvenientes (coste, espacio necesario, mayor o menor colaboración del paciente, cuantificación del esfuerzo,...). En nuestro centro se realiza de forma rutinaria la cinta sin fin.

INDICACIONES DE LA PE

La PE, que como hemos comentado, se ha venido utilizando preferentemente de forma diagnóstica en la CI, tiene hoy otras indicaciones de tanto interés como aquélla. Las indicaciones comúnmente aceptadas se resumen en la tabla 3.I, señalando que mientras algunas están universalmente aceptadas, otras están aún sujetas a cierta controversia.

Por la misma naturaleza de la PE, su realización está contraindicada en una serie de circunstancias, fundamentalmente

CON FINES DIAGNÓSTICOS

A. En pacientes sintomáticos:
   1. Dolor torácico: a) Típico
      b) Atípico
   2. Clínica de equivalentes isquémicos.

B. En pacientes asintomáticos:
   1. Con alt. en el ECG sugestivas de isquemia.
   2. Con alta probabilidad de padecer C.I. (pac. con múltiples F de R).
   3. Cuando convenga descartar con cierta seguridad C.I.
   4. Con sospecha de C.I. silente.
   5. Sedentarios que inician programa de actividad física.
   6. Para estudio funcional de ciertas arritmias.

CON FINES VALORATIVOS Y/O PRONÓSTICOS

1. Seguimiento de pacientes con C.I. conocida.
2. Tras IAM.
3. En exámenes pre- o laborales.
4. De la eficacia del tratamiento: Médico
   ACTP
   Quirúrgico
5. Respuesta de la TA.
6. En valvulopatías o miocardiopatías.
7. En el estudio de ciertas arritmias y/o trastornos de la conducción A-V.
8. En ciertas cardiopatías congénitas.

Tabla 3.I. Indicaciones de la prueba de esfuerzo.

cuando el riesgo de complicaciones graves sea elevado, o si la fiabilidad de los resultados es dudosa o no se dispone de la necesaria colaboración del paciente. Estas circunstancias se resumen en la tabla 3.II.

Señalar que alguna de las contraindicaciones son relativas, pudiendo realizarse la PE, aunque en estos casos es necesaria una mayor vigilancia y cuidado.

Cuando la PE se considere de alto riesgo debe realizarse únicamente en laboratorios bien dotados y en los que en caso necesario pueda recurrirse al apoyo de otras secciones: unidad coronaria, hospitalización.

METODOLOGÍA

Para realizar la PE con seguridad suficiente debe disponerse de una dotación de personal y utillaje capaz de poder resolver las complicaciones que, aunque muy poco frecuentes, pueden surgir durante su realización. Como norma, al menos debe disponerse de:

- Personal: un médico y una enfermera.
- Equipamiento:
  - Espacio suficiente y vestuario para los pacientes.
  - Elemento base (cicloergómetro o cinta sin fin), sistema de registro, osciloscopio y tensiómetro que permitan un registro idóneo.
  - Cama/camilla, desfibrilador, útiles de intubación y medicación necesaria para, al menos, iniciar el tratamiento de posibles complicaciones (NTG, atropina, lidocaína...).

Comprobados estos requisitos, valorada la indicación de la PE

ABSOLUTAS

1. IAM en la fase aguda (1ª-2ª semana en los no complicados)
2. Angina inestable
3. Estenosis aórtica grave
4. Miocardiopatía hipertrófica obstructiva grave
5. Miocarditis aguda
6. Insuficiencia cardíaca descompensada
7. Enf. del tronco o equivalente

RELATIVAS

1. HTA severa (puede ser contraindicación absoluta)
2. Estenosis aórtica moderada
3. Incapacidad física
4. Limitaciones neurológicas u ortopédicas
5. Enfermedades intercurrentes
6. Arritmias basales
7. Bradicardia inducida por el esfuerzo
8. Ansiedad manifiesta o falta de cooperación
9. Alteraciones en ECG basal que dificulten la interpretación de los resultados
10. MCP de frecuencia fija en pacientes con dependencia del marcapasos
11. Equipo inadecuado o insuficiente

Existe una serie de procesos extracardíacos que también pueden contraindicar la realización de una PE:

- Anemia grave
- Aneurisma disecante de aorta
- Tromboflebitis aguda
- Enfermedades crónicas debilitantes
- Sobredosis o intoxicación por ciertas drogas cardioactivas

Tabla 3.II. Contraindicaciones de la prueba de esfuerzo.

y de forma somera la situación clínica del paciente, se inicia la "rutina" de la prueba. El paciente ha debido realizar una última comida (desayuno o comida) frugal y quedar con vestimenta adecuada (tórax descubierto, pantalón de deporte y calzado cómodo o deportivo). Se debe informar al paciente de la finalidad y de los pormenores de la prueba, a fin de solicitar su máxima colaboración. Una vez tomados los controles basales (ECG y TA) y tras hiperventilación, se entrena brevemente al paciente en el tipo de ejercicio a realizar (tras esto el paciente suele tener más confianza para realizar la prueba) y se pasa a la realización de la PE en sí.

En nuestro centro, suele realizarse el test de Bruce en cinta rodante y limitado por síntomas. Durante el test se toman controles de FC y TA cada tres minutos, observando de forma continuada el osciloscopio para detectar cualquier alteración en el ECG que pueda producirse. Tras la finalización del esfuerzo, cuyas razones o motivos se comentarán luego, se inicia la fase de recuperación. En ella, el enfermo debe permanecer tumbado hasta que las constantes (FC y TA) sean ya similares a los valores basales o pretest. Durante este período se deben tomar las constantes (FC, TA y ECG) cada dos minutos hasta su normalización. Una vez comprobado que el enfermo está en buena situación clínica, se da por finalizada la prueba.

MOTIVOS DE SUSPENSIÓN DE LA PE

Una PE debe suspenderse por una serie de circunstancias que en parte van a depender del propósito de la prueba. En general, los criterios aceptados para la interrupción de una PE se resumen en la tabla 3.III.

CRITERIOS CLÍNICOS

- Angina moderada-grave y/o progresiva
- Disnea marcada o fatiga muscular importante
- Marcha atáxica
- Síncope, mareo o confusión
- Claudicación de mm.ii
- Signos de vasoconstricción o bajo gasto (frialdad, palidez, cianosis,...)
- Comportamiento anormal de la TA:
  - HTA de > 250/130 mmHg
    >210/110 en enf. anticoagulados o con IAM reciente
  - Hipotensión > 20 mmHg o ausencia en el incremento de la TA en 3 estadios consecutivos de la prueba

CRITERIOS ELECTROCARDIOGRÁFICOS

- Alteraciones isquémicas severas del segmento ST
  - ST > 4-5 mm en ausencia de angina
  - ST > 2 mm sin alteraciones de IAM previo
- Arritmias supravetriculares rápidas: flútter o fibrilación auricular, TSV...
- Arritmias ventriculares potencialmente peligrosas:
  - Taquicardia ventricular
  - Extrasistolia ventricular de alta densidad, politópica, en salvas o con fenómeno R/T
  - Alternancia del QRS
- Alteraciones de la frecuencia cardíaca
  - Síndrome hipercinético
  - Cronotropismo negativo (no incremento o descenso de la FC Durante la prueba)
- Aparición de ciertos trastornos de la conducción:
  - Bloqueo A-V de 2º o 3er grado
  - Bloqueo de rama izquierda
  - Evidente ensanchamiento del complejo QRS
  - Alcanzar la FC máxima (según el protocolo)

OTRAS RAZONES

- Fallo mecánico o problemas técnicos
- Petición del paciente o falta de colaboración
- Criterios de sobrecarga suficiente (superar la FC calculada como máxima)

Tabla 3.III. Criterios de interrupción de la PE.

COMPLICACIONES DERIVADAS DE LA PE

La PE es actualmente una prueba segura, siempre que en su realización se tengan presentes unas de precauciones mínimas: valoración clínica del paciente (se aconseja dejar pasar al menos 2-3 días tras un episodio de angina y 10-12 días tras un IAM no complicado), controles previos de ECG, TA...

Del enorme número de PE realizados de forma habitual (en nuestro centro, más de 75.000) se han establecido unas cifras medias de:

- **Mortalidad** = 0,005% (un fallecimiento cada 20 ó 25.000 pacientes). Se incluye el nº de fallecimientos atribuidos o acaecidos como consecuencia de la realización de la PE.
- **Morbilidad** = 0,03% (3 cada 10.000 pruebas). Aparición de síntomas o signos sugestivos de patología, que suelen requerir actuación médica y/u hospitalización.
- **Tasa de complicación** = 0,08% (8 cada 10.000 PE), entendiendo por tal la aparición transitoria de síntomas o signos que ceden espontáneamente con el reposo y que carecen de trascendencia clínica, por ej: disminución de la TA con inestabilidad o síncope, síncope vaso-vagal, arritmias benignas pasajeras...

Las complicaciones que aparecen más frecuentemente son:

Mayores	**Menores**
Arritmias graves (TV)	Arritmias supraventriculares
ACVA	Insuficiencia cronotrópica
IAM	Taquicardia sinusal excesiva
	Insuf. contráctil leve del VI
	Extrasistolía ventricular

INTERPRETACIÓN DE LOS RESULTADOS

La PE se realiza preferentemente, insistimos una vez más, con fines diagnósticos o valorativos y, en su interpretación, debe tenerse en cuenta esta circunstancia. Aunque la PE aporta una gran información sobre el estado funcional del aparato cardiovascular y no debe resumirse el resultado como prueba positiva o negativa, en la práctica suele simplificarse –y sospechamos seguirá ocurriendo– a:

- Presencia de síntomas y signos sugestivos de isquemia.
- Alteraciones electrocardiográficas.
- Nivel de esfuerzo alcanzado.

Síntomas y signos específicos

Dolor anginoso, de características específicas, localización, irradiación, comportamiento con el esfuerzo, es de gran valor predictivo.

Debe hacerse el diagnóstico diferencial con otras precordialgias secundarias a patología esofágica, cervicoescapulohumeral, musculoesquelética. Se valorará el momento del inicio, su comportamiento con el incremento del esfuerzo.

Otros síntomas o signos: disnea, sudoración fría, inestabilidad o síncope, hipotensión,... suelen indicar bajo gasto, aunque no son específicos de CI.

La *TA* se eleva progresivamente con el esfuerzo hasta alcanzar cifras máximas de 220-240 mmHg. En personas con cierto grado de ansiedad, puede iniciarse el esfuerzo con un incremento precoz y rápido de la TA para normalizarse a los pocos minutos y seguir luego con incremento normal.

Se consideran respuestas anormales:

a. *Hipertensiva*, alcanzando cifras de hasta 250/130
b. *Hipotensiva*:
   - Si no se alcanzan valores de 120 mmHg de TA sistólica.
   - Cuando el incremento con el esfuerzo es inferior al 10% de los valores basales.
   - Si desciende con el esfuerzo.

La respuesta hipotensiva es altamente sugestiva de enfermedad coronaria grave.

Alteraciones electrocardiográficas

Alteraciones del segmento ST. Constituyen el criterio clásico de positividad eléctrica, debido a las mayores especificidad y sensibilidad para el diagnóstico de CI que ningún otro signo.

Se denomina depresión isquémica del segmento ST, la infradesnivelación horizontal o descendente de este segmento y se considera respuesta anormal, cuando ésta supera 1 mm medido a 80 ms del punto J (Fig. 3.1). El infradesnivel con rama ascendente rápida es de escaso valor diagnóstico.

El supradesnivel del ST durante el esfuerzo suele ser expresión de isquemia miocárdica transmural grave, al menos cuando no existe IAM previo. Es, en caso de IAM previo, muy sugestiva de área discinética de VI. De forma esquemática, en la figura 3.2 se representan los tipos de desnivel del segmento ST, y en la tabla 3.IV, su valoración.

Otros signos, como cambios aislados de la onda T, variaciones de voltaje en la onda R o alteraciones en las ondas Q y U (aunque

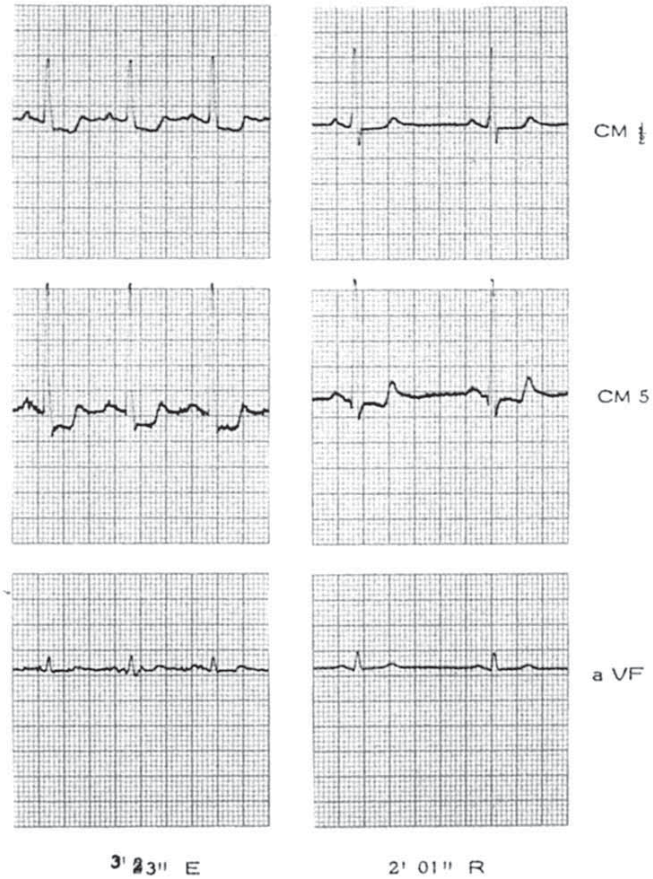

Figura 3.1. Ergometría con criterios ECG de positividad.

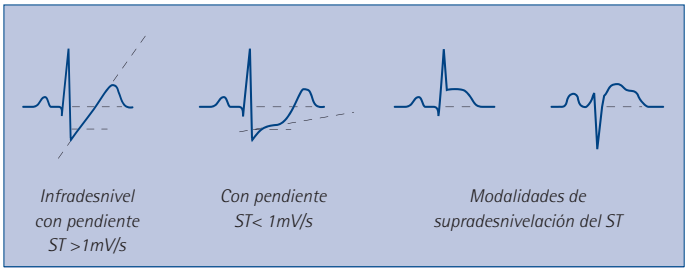

Figura 3.2. Tipos de desnivel del segmento ST.

pueden darse en pacientes con CI), presentan una sensibilidad baja.

La aparición de trastornos de conducción A-V o intraventriculares, suele ser indicio de cardiopatía, aunque no constituyen criterio específico de enfermedad coronaria.

Durante el esfuerzo la liberación de catecolaminas, la isquemia miocárdica, la acidosis metabólica, la ansiedad y/o un substrato adecuado, potencian la aparición de alteraciones del ritmo, pudiendo resumirse:

- La presencia de arritmias supraventriculares no es diagnóstica de CI.
- La extrasistolía ventricular (EV) es más frecuente en CI que en sanos pero, en ausencia de alteraciones isquémicas del ST, no constituye indicador válido de CI.
- La EV es sugestiva de CI cuando aparece a bajo nivel de carga.
- La suspensión de la PE por EV con el esfuerzo no es dato per se de CI.

- Un descenso horizontal, descendente o de ascenso lento del ST > 1 mm es signo válido y seguro de insuficiencia coronaria.
- Descenso del ST con ascenso rápido o aislado del punto J < 1-1,5 mm en ausencia de otros parámetros isquémicos no deben en principio valorarse como expresión de isquemia miocárdica.
- Supradesnivelación del ST > 1 mm sin IAM previo suele corresponder a CI grave. La supradesnivelación patológica del ST puede ser expresión de vasoespasmo desencadenado por el esfuerzo.
- Si la supradesnivelación del ST se produce con IAM previo reciente (menos de 8 semanas) no tiene valor específico importante. Si es posterior a este tiempo o aumenta la supradesnivelación existente, suele indicar zona de acinesia o discinesia (aneurisma) de VI.

Tabla 3.IV. Valoración de los cambios en el segmento ST durante la PE.

La PE como hemos apuntado, se realiza también con otros fines: valoración funcional, de la eficacia del tratamiento (médico o quirúrgico), de la evolución de la enfermedad, en programas de rehabilitación cardíaca. En estos casos el nivel de esfuerzo realizado o en el que aparecen los síntomas o signos de isquemia, son indicativos del estado cardio-circulatorio.

Los hallazgos y datos obtenidos durante la PE deben resumirse en el **informe final**, que de forma específica incluirá:

- Objeto de la PE: diagnósica, valorativa,...
- Tipo de protocolo utilizado.
- Diagnóstico clínico y medicación actual.

- Anomalías, si existen, en el ECG basal.
- Resultado del test de hiperventilación.
- Nivel alcanzado de la FC, así como si la PE es concluyente o no para CI.
- Respuesta y evolución de la TA.
- Tipo de arritmias, si se produjeron, y su comportamiento con el esfuerzo.
- Sintomatología específica, si se produjo.
- Alteración del ECG especificando su inicio, evolución con el esfuerzo...
- Momento y motivo de la suspensión.
- Complicaciones, si las hubo, así como su desenlace.
- Comportamiento en la recuperación.

PRUEBA DE ESFUERZO CON TALIO

El Talio - 201 (Tl-201) es un radionúclido de comportamiento metabólico similar al potasio, que es captado por el miocardio, donde llega a través del flujo coronario. Una vez captado por el miocardio, puede detectarse mediante gammagrafía cardíaca, de forma que defectos de concentración del radiofármaco en el miocardio pueden objetivarse y son indicativos de isquemia miocárdica.

Indicaciones

La PE convencional no es de gran valor diagnóstico en buen número de situaciones, debido fundamentalmente, a alteraciones basales del ECG o cuando existe discordancia entre el resultado de la PE y la situación clínica del paciente. En estos casos, que se

1. Alteraciones del ECG basal que dificulten el diagnóstico electrocardiográfico de la PE convencional.
2. Dolor precordial atípico con PE positiva.
3. Dolor anginoso con PE negativa.
4. Pacientes con PE negativa y fuerte sospecha de cardiopatía isquémica.
5. PE no valorable o no concluyente.
6. Valoración funcional de lesiones coronarias conocidas por coronariografía previa.

Tabla 3.V. Indicaciones de la PE con Talio.

resumen en la tabla 3.V, es cuando está indicada la realización de PE con Talio-201.

Metodología

La primera parte, es idéntica en su realización a la PE convencional, con la salvedad de que antes de iniciar la prueba, debe colocarse una "palomilla" en una de las venas del antebrazo o dorso de la mano, a través de la cual se inyectarán 1,5 -2 mci de Talio-201 disueltos en 1 cc de suero fisiológico. Esta inyección debe realizarse en el momento de máximo esfuerzo, aunque procurando seguir durante un minuto de tiempo más de esfuerzo, con objeto de conseguir mayor depósito de Talio en el miocardio. Terminado el esfuerzo y tras los controles habituales, se realizará la gammagrafía cardíaca en el postesfuerzo inmediato, y si en esta existen defectos de perfusión (o sospecha de) se debe realizar

una segunda lectura pasadas unas 3-4 horas tras la primera, con objeto de comprobar y valorar posible reperfusión tardía de la zona inicialmente hipoperfundida (Fig. 3.3).

Valoración de los resultados

Independientemente de otras consideraciones específicas, puede resumirse:

- *Corazón no isquémico*: si no existe defecto de perfusión en el estudio postesfuerzo.
- *Área o zona isquémica*: si el defecto de perfusión en el postesfuerzo inmediato desaparece en el estudio tardío o de reposo.
- *Área necrótic*a: cuando el defecto de perfusión persiste con las mismas características en el estudio realizado en reposo.

Añadir, para terminar, que esta prueba, como cualquier otro procedimiento diagnóstico, no es siempre absolutamente fiable. Una serie de situaciones clínicas pueden determinar defectos de perfusión coronaria sin lesiones coronarias significativas, por ej:

- Vasoespasmo coronario.
- Estenosis aórtica significativa (con gradiente superior a 50 mmHg).
- Miocardiopatía hipertrófica o dilatada.
- Enfermedades de pequeños vasos coronarios.
- Atenuación de la actividad del Talio por tejido mamario.
- Ciertos procesos sistémicos: esclerodermia, sarcoidosis.

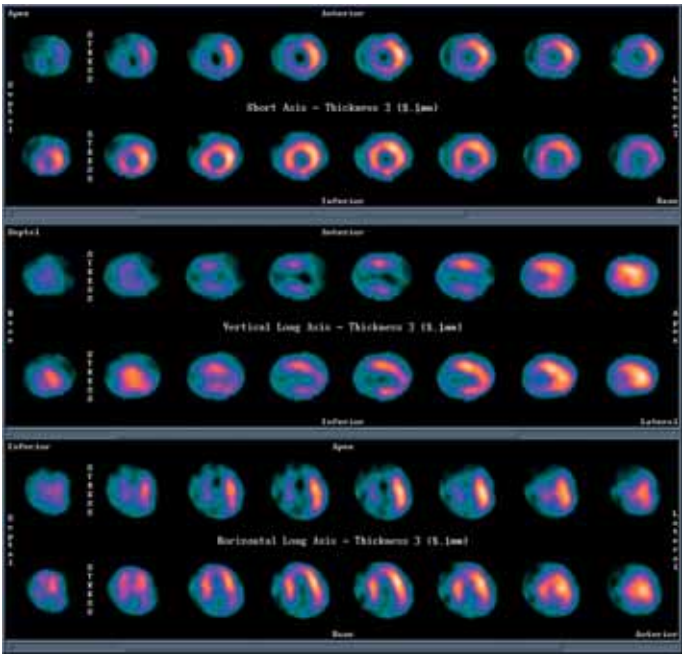

Figura 3.3. Estudio de la perfusión miocárdica con Talio que evidencia Isquemia severa a nivel anteroseptal, apical e inferior (en cada eje la serie superior se obtuvo tras esfuerzo y la inferior en reposo).

PRUEBA DE ESFUERZO CON TALIO-DIPIRIDAMOL

Cuando está cotraindicado o existe imposibilidad para realizar un esfuerzo físico, una alternativa válida es la administración i.v. de dipiridamol antes de realizar el estudio gammagráfico con Talio. La administración i.v. de dipiridamol (dosis media para adultos: 8-10 mg) produce debido a la inhibición de la fosfodiesterasa

y del incremento del monosfosfato de adenosina, una marcada dilatación de las arterias coronarias epicárdicas sanas, con escaso efecto vasodilatador periférico (produce, además, ligero-moderado incremento del gasto y de la frecuencia cardíaca con ligera disminución de la tensión arterial sistólica). Como este efecto vasodilatador coronario no afecta a las arterias coronarias con lesiones estenóticas, se produce una marcada redistribución del flujo coronario hacia las zonas irrigadas por las coronarias sin lesiones, evidenciándose en la gammagrafía si existen defectos de perfusión que sugieran lesiones en el árbol coronario. La valoración del los hallazgos gammagráficos es idéntica a la de la prueba de esfuerzo con Talio convencional.

Los hallazgos y datos que se obtienen durante la realización de la prueba de esfuerzo y que se resumen al final del capítulo deben figurar en el informe final cuyo modelo se reproduce en la figura 3.A y B.

En la primera parte del informe, (Fig. 3.4A) figuran los datos de identificación del paciente y del Médico que solicita la prueba, protocolo utilizado y los datos clínicos más relevantes: diagnóstico cardiológico, factores de riesgo coronario, cirugía cardíaca o colocación de *stents* previos, medicación actual o suspendida para la prueba. También se describe de forma somera el ECG basal.

La segunda parte, (Fig. 3.4 B), resume los datos recogidos durante los periodos de ejercicio y recuperación: duración y motivo de suspensión del ejercicio. Síntomas, con especial referencia a la presencia de angina y sus características,

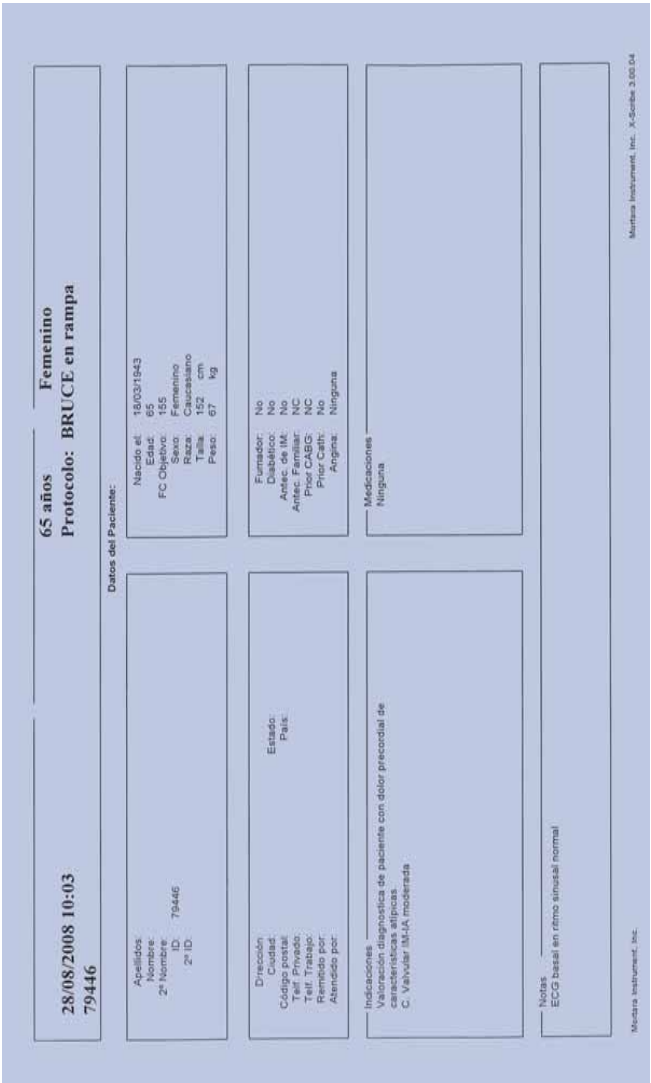
28/08/2008 10:03
79446
65 años
Protocolo: BRUCE en rampa
Femenino
Datos del Paciente:
Apellidos:
Nombre:
2º Nombre:
ID: 79446
2º ID:
Nacido el: 18/03/1943
Edad: 65
FC Objetivo: 155
Sexo: Femenino
Raza: Caucasiano
Talla: 152 cm
Peso: 67 kg
Dirección
Ciudad:
Código postal:
Telf. Privado:
Telf. Trabajo:
Remitido por:
Atendido por:
Estado:
País:
Fumador: No
Diabético: No
Antec. de IM: No
Antec. Familiar: N/C
Prior CABG: N/C
Prior Cath: N/C
Angina: Ninguna
Medicaciones
Ninguna
Indicaciones
Valoración diagnostica de paciente con dolor precordial de características atípicas
C. Valvular IM-IA moderada
Notas
ECG basal en ritmo sinusal normal
Mortara Instrument, Inc.
Mortara Instrument, Inc. X-Scribe 3.00.04

Figura 3.4A.

28/08/2008 10:03
79446

65 años **Femenino**
Protocolo: BRUCE en rampa

Resumen

Tiempo de Ejercicio	07:11
Deriv. con 100uV ST:	II, III, aVR, aVF, V3, V4, V5, V6
CPVs:	2
Calificación Duke (Sapez)	2

Máx. ST

Elevación ST:	2.7 mm en V4	a los 08:10 (mm:ss)
Depresión ST:	-1.4 mm en aVR	a los 08:00 (mm:ss)

Razones para finalizar
Fatiga muscular.

Síntomas
Ninguno.

Valores Máx.

Veloc.:	4.5 km/h	FC:	149 lpm	Objetivo: 96%
Pdte.:	13.0%	SIS:	190 mmHg	
METs:	7.0	DIA:	80 mmHg	
		FC*TA:	25460 lpm*mmHg	
Indice ST/FC:	4.77 uV/lpm en aVR		a los 09:10 (mm:ss)	

Máx. cambios ST

cambio en elevación ST:	1.8 mm en V5	a los 08:00 (mm:ss)
cambio en depresión ST:	-0.9 mm en aVR	a los 08:00 (mm:ss)

Conclusiones
Se alcanzó el 96 % de la frecuencia cardíaca máxima y un gasto energético teórico de 7.0 METs. No se objetivaron alteraciones electrocardiográficas isquémicas. No hubo arritmias. Respuesta tensional normal. Capacidad funcional normal, con RFA de menos de -20 %. Indices pronósticos: I. de DUKE = +7; I. cronotrópico = 92 %; I. de recuperación de la frecuencia cardíaca = 27.

Diagnóstico: ERGOMETRIA CLINICAMENTE NEGATIVA

2ª Diagnóstico: ERGOMETRIA ELECTRICAMENTE NEGATIVA

Procedimiento Clínico: Prueba de Esfuerzo sobre treadmill

Procedimiento Clínico:

Procedimiento Clínico:

Mortara Instrument, Inc.

Mortara Instrument, Inc. X-Scribe 3.00.04

Figura 3.4B.

PACIENTE (N.H.C.): 448067

Sexo: MUJER F.Nacim.: 11/10/1957
F.Consulta: 09/10/2009

INFORME DE INTERCONSULTAS
SERV: MEDICINA NUCLEAR

PEDIDO POR:
Servicio: CARDIOLOGIA
Dr/a.: (318)
Destino del informe: BLQ.CONS. 3I CARDIOLOGIA ADUL.
Fecha : 09/10/2009

EXPLORACIÓN COMPLEMENTARIA:
GAMMAGRAFÍA GATED-SPECT-CT DE PERFUSIÓN MIOCÁRDICA POSTESFUERZO

Radiofármaco: Tetrofosmin
Actividad:20 mCi.

D I A G N Ó S T I C O :

Estudio de perfusión miocárdica que no presenta alteraciones que sugieran isquemia o necrosis.

Fracción de eyección VI postesfuerzo:54%

Madrid , 09 de Octubre de 2009

Los datos personales recogidos serán incorporados y tratados en el fichero de Historia Clínica Electrónica, cuya finalidad es la adecuada atención sanitaria, y podrán ser cedidos a la Administración o Instituciones Públicas, según contenga la ley 41/2002, además de otras cesiones previstas en la ley. El órgano responsable del fichero en la Gerencia del Hospital Padre y Fajal, y el ciudadano podrá ejercitar los derechos de acceso, rectificación, cancelación y oposición ante el órgano en su Servicio de Atención al Paciente mediante escrito, todo lo cual se informa en cumplimiento del art.5 de la ley Orgánica 15/1999, de 13 de diciembre, de Protección de Datos de Carácter Personal.

Figura 3.4C.

mareo, comportamiento de la FC y de la TA y de forma especifica, las posibles alteraciones del ECG: arritmias, alteraciones sugestivas de isquémia, presencia de bloqueos de rama. Tras valorar estos datos se llega a una serie de conclusiones que permiten establecer un diagnóstico tanto clínico como eléctrico de la prueba con referencia al gasto energético teórico y a la capacidad funcional del paciente.

En el informe de la perfusión miocárdica deben figurar los posibles defectos sugestivos de isquemia y/o necrosis dependiendo de su comportamiento en reposo o tras esfuerzo, así como la localización anatómica de estos defectos.

Capítulo IV
El registro Holter: de ECG y de TA

HOLTER DE ECG

La monitorización Holter consiste en el registro del ECG durante un período prolongado (generalmente 24 horas) utilizando dispositivos portátiles especiales que permiten una actividad normal del paciente y un almacenamiento ordenado de los datos para su análisis posterior. El equipo está formado por una unidad de grabación, con registro de un mínimo de dos canales del ECG. El analizador que, generalmente, dispone de análisis automático de los diferentes parámetros a estudiar y la posibilidad de revisión manual de los mismos y una impresora que permite reflejar las conclusiones y el registro con los hallazgos más significativos.

El Holter ha sido utilizado con diferentes propósitos clínicos. Los más importantes son la correlación de las posibles arritmias con los síntomas que describe el paciente, la estimación del pronóstico y el tratamiento más adecuado en los pacientes con arritmias y la detección de isquemia sintomática o silente, junto con la valoración de su tratamiento. A continuación detallaremos cada uno de estos aspectos.

Monitorización de pacientes con síntomas que pueden estar relacionados con trastornos del ritmo cardíaco

En su diseño original, la utilidad de la monitorización Holter era la detección de fenómenos de presentación intermitente, fun-

damentalmente arritmias y su correlación con la sintomatología clínica.

Sin embargo, se ha observado una discrepancia importante entre la presencia de estas arritmias no sostenidas y la sintomatología atribuida a ellas, siendo la correlación entre ambos en algunos estudios tan sólo del 22%. En los restantes pacientes, la sintomatología no se reprodujo durante el registro o, si apareció, no se asoció a la presencia de arritmias significativas.

De estos datos se puede concluir que el mayor beneficio obtenido del registro Holter en estas circunstancias es la obtención de la evidencia de que los síntomas, en caso de que se presenten, no son debidos a arritmias.

La posible presencia de arritmias asintomáticas en el Holter debe ser interpretada con cautela, teniendo en cuenta la gravedad de los síntomas que se estudian, la presencia de cardiopatía orgánica y la prevalencia de esta arritmia en la población sana.

En los pacientes con síntomas muy frecuentes, el Holter de 24 horas presenta una sensibilidad suficientemente elevada. Sin embargo, en la práctica los síntomas que requieren valoración suelen ser ocasionales, por lo que actualmente pueden utilizarse registros prolongados (48-72 o más horas), registros transtelefónicos o dispositivos autoactivables por el paciente para solventar esta limitación.

Establecimiento del pronóstico en pacientes con cardiopatía

Su utilización podría ser útil en los siguientes grupos de pacientes:

- *Pacientes con enfermedad coronaria conocida sin infarto de miocardio previo*. En este subgrupo de pacientes, la presencia de extrasistolia ventricular compleja o frecuente, indica un riesgo aumentado para eventos cardíacos futuros. La misma afirmación se podría extender a pacientes isquémicos que han sido tratados con cirugía de revascularización coronaria o mediante angioplastia transluminal.
- *Pacientes postinfarto de miocardio*. La presencia de complejos ventriculares prematuros en el registro Holter en el paciente con infarto en fase crónica, han demostrado ser un factor pronóstico adverso, incluso una vez que se ha corregido para la fracción de eyección (Fig. 4.1).
- *Miocardiopatía*. La presencia de rachas de taquicardia ventricular no sostenida en pacientes con miocardiopatía hipertrófica constituye un marcador de riesgo de muerte súbita en este grupo.
- *La indicación pronóstica en otros grupos de pacientes está menos establecido*. Entre éstos se incluyen los individuos sanos asintomáticos o los pacientes con cardiopatía isquémica que se van a incorporar a un programa de ejercicio físico o rehabilitación.

Seguimiento de la eficacia del tratamiento antiarrítmico

Se basa en la idea de que un descenso en las arritmias detectadas mediante Holter, se acompaña de un descenso en los episodios sintomáticos y una mayor supervivencia.

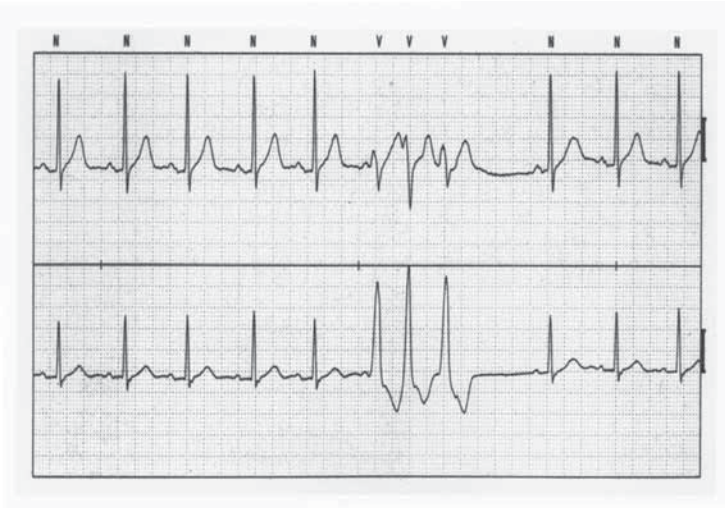

Figura 4.1. Registro Holter en el que se detecta un triplete de extrasístoles ventriculares en un paciente postinfarto que no presentaba sintomatología alguna.

Debido a la gran variabilidad diaria de aparición espontánea de las arritmias más frecuentes, la cuantía de disminución de las arritmias en los Holter de control deben ser lo suficientemente significativas.

Por ejemplo, en el caso de las extrasístoles ventriculares, debe existir un 80 a 90% de disminución en el estudio control para considerar que el fármaco es eficaz. No obstante, este grado de disminución depende del número de registros obtenidos, de la población estudiada y de la malignidad de las arritmias.

Con los datos disponibles hoy en día, podemos concluir que un grupo determinado de pacientes con arritmias ventriculares graves, fundamentalmente aquellos pacientes que además presentan episodios frecuentes de TV no sostenida o extrasistolia ventricular frecuente, la monitorización Holter puede ser de utilidad para determinar la eficacia del tratamiento farmacológico aplicado. En todo caso, debe valorarse individualmente la necesidad de completar la información del Holter con la obtenida del estudio electrofisiológico con estimulación eléctrica programada.

Detección de isquemia miocárdica sintomática y silente

La aplicación del registro Holter en la detección de la isquemia miocárdica es más reciente, ya que la complejidad técnica del estudio de las modificaciones del segmento ST es mayor y requiere dispositivos más sofisticados.

Las modificaciones del segmento ST en el registro de Holter pueden ser debidas a diferentes factores además de la isquemia. Entre éstos de encuentran factores fisiológicos, como la taquicardia, hipertensión, cambios en el volumen y condiciones de carga del ventrículo izquierdo, hiperventilación, alteraciones intermitentes de la conducción intraventricular, factores farmacológicos y factores técnicos, relacionados con el desplazamiento de los electrodos y la inestabilidad de la línea de base del registro. Todas estas circunstancias limitan la especificidad de los hallazgos y pueden conducir a falsos positivos. Por otro lado, si el número de derivaciones utilizadas es bajo (dos canales) la sensibilidad para la detección de isquemia es baja.

El valor predictivo depende de la especificidad y sensibilidad del test, así como de la prevalencia de cardiopatía isquémica en el grupo de pacientes estudiado. Por lo tanto, será bajo en pacientes asintomáticos sin enfermedad coronaria documentada, ya que diferentes factores técnicos y fisiológicos, ya comentados, pueden producir modificaciones en el segmento ST no relacionados con isquemia miocárdica, dando lugar a un test falsamente positivo. En pacientes con enfermedad coronaria y angina típica, su especificidad y valor predictivo son muy superiores.

En su finalidad diagnóstica, su utilidad es alta en pacientes con sospecha de ángor de Prinzmetal. La detección de supradesnivel de segmento ST coincidiendo con dolor torácico típico es diagnóstico de esta enfermedad. En pacientes sintomáticos con elevada sospecha de cardiopatía isquémica, en los que no se puede realizar una ergometría, el registro Holter ambulatorio puede documentar modificaciones del segmento ST acompañando al dolor torácico (Fig. 4.2).

El Holter es una técnica diagnóstica de menor utilidad en pacientes asintomáticos.

Se ha empleado, no obstante, para la detección de isquemia silente en pacientes postinfarto o tras un cuadro de angina inestable. En estos grupos de pacientes la presencia de isquemia silente en el Holter tiene importancia pronóstica y terapéutica.

Seguimiento del funcionamiento del marcapasos

El seguimiento de la función del marcapasos durante las actividades diarias del paciente es esencial para el adecuado manejo del mismo. El Holter incrementa la sensibilidad en la detección

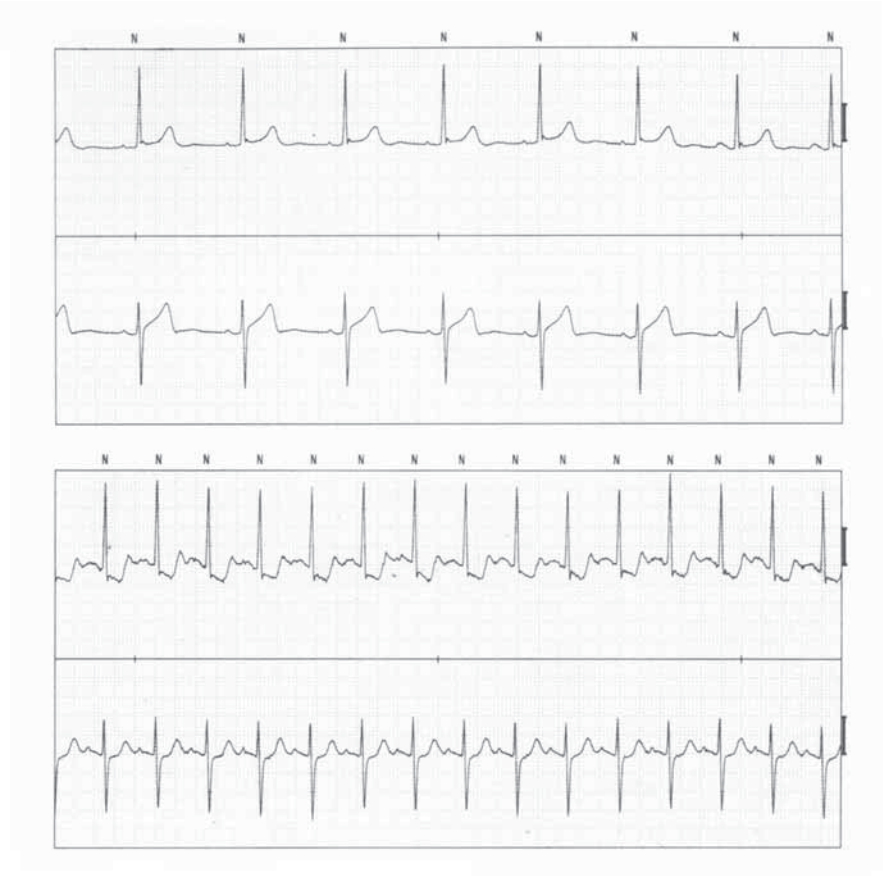

Figura 4.2. Dos momentos diferentes del registro Holter de un paciente en el que se evidencian (trazado inferior) signos electrocardiográficos de isquemia (infradesnivel del segmento ST), que se presenta al aumentar la frecuencia cardíaca hasta 120 lpm.

de disfunción del marcapasos frente al seguimiento con registros puntuales.

Los dispositivos actuales dan información automática sobre fallos de sensado y captura, fallo en la generación de impulsos, número de estímulos y porcentaje de latidos estimulados.

Está indicado en pacientes portadores de marcapasos con síntomas paroxísticos, detección de inhibición por miopotenciales y de taquicardias mediadas por el marcapasos, en la evaluación de la función de los marcapasos antitaquicardia y la función de regulación automática de la frecuencia con el ejercicio. También puede utilizarse en el seguimiento periódico rutinario, en el post-implante, para evaluar el sensado y la estimulación auricular o ventricular.

MONITORIZACIÓN AMBULATORIA DE LA TENSIÓN ARTERIAL (MAPA)

La monitorización ambulatoria de la tensión arterial es un método que permite obtener información no invasiva de las variaciones de la tensión arterial a lo largo del día.

El perfil normal de las 60 tomas habituales del registro ambulatorio de TA muestra un ritmo circadiano, con valores mínimos a las 2-3 horas de sueño y máximo en las primeras horas de la mañana (Fig. 4.3).

Se ha definido como hipertensión cuando un 50% de las lecturas durante el día superan 140/90 y un 50% de las nocturnas son superiores a 120/80 mmHg. Para considerar un buena respuesta al tratamiento, el 90% de las lecturas diurnas y nocturnas deberían estar por debajo de estos límites.

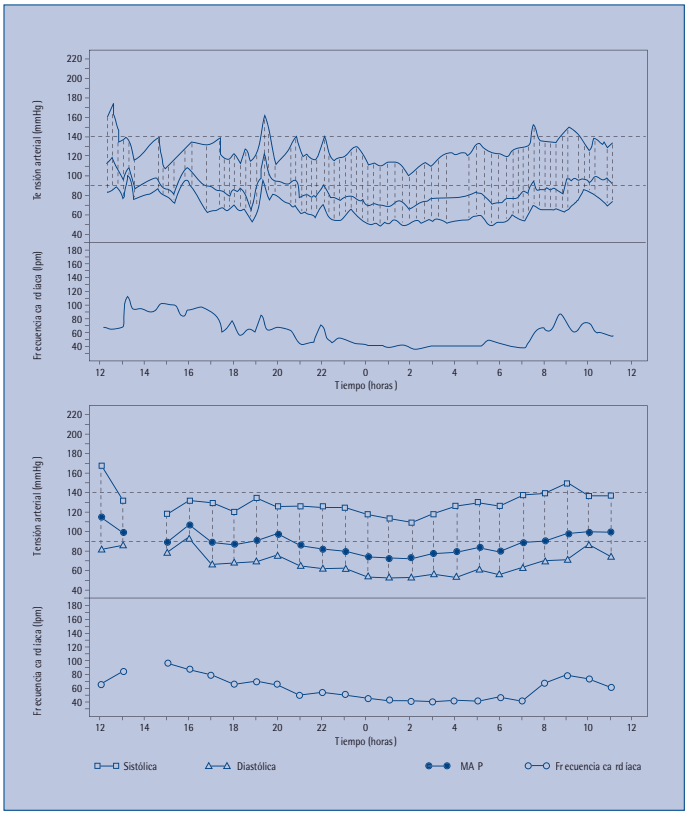

Figura 4.3. Ejemplo de registro ambulatorio de tensión arterial con curva tipo I. Se observan cifras elevadas al inicio y fin del registro, típico de la HTA de "bata blanca".

- La curva tipo 0, es la curva del paciente normotenso. Su IDP* es inferior al 5%.
- Curva tipo I con IDP entre 5 y 30%. Es la HTA limítrofe, incluyéndose también en este grupo la llamada HTA de "bata blanca" (Fig. 4.3).
- Curva tipo II con IDP entre 30 y 60% (Fig. 4.4). Es la HTA diurna con valores nocturnos dentro de la normalidad.
- Curva tipo III con IDP superior al 60% y corresponde a la HTA sostenida.

** IDP: Índice Desviación Promedio.*

Su principal utilidad clínica vendría resumida en los siguientes puntos:

1. **Establecer o descartar el diagnóstico de HTA ligera**. En muchos casos, pacientes con cifras tensionales elevadas de modo ligero en determinaciones aisladas, se consideran normotensas en el estudio ambulatorio.
2. **Hipertensión de "bata blanca"**. Esta situación se da hasta en el 20% de los diagnósticos de HTA. Se registran cifras elevadas cuando la TA es determinada por personal sanitario, pero no cuando se toma en su domicilio por otras personas. El registro ambulatorio es aquí de gran utilidad, así como para el diagnóstico de las situaciones de pseudorresistencia al tratamiento.
3. **Explicación de sintomatología asociada**, posiblemente relacionada con modificaciones en la tensión arterial. Por ejemplo cuadros de hipotensión por sobretratamiento.
4. **Selección del fármaco y posología** más efectivos para el control de la HTA durante todo el día, especialmente en los casos de difícil control.

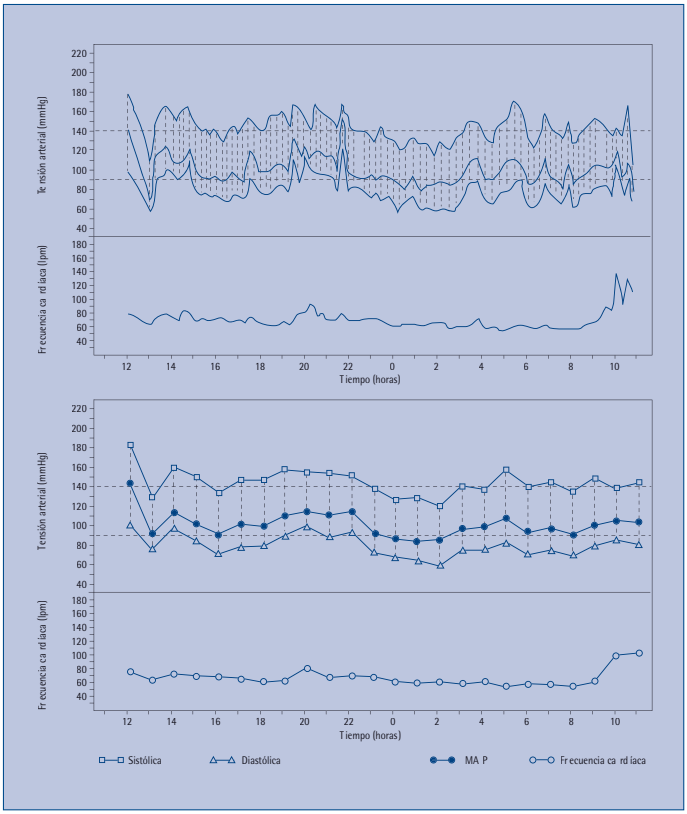

Figura 4.4. Registro ambulatorio de TA con curva circadiana tipo 2 de predominio sistólico.

5. **Detección de pérdida del ritmo circadiano normal**. Suele aparecer en la hipertensión maligna, feocromocitoma, enfermedad de Cushing, insuficiencia renal, insuficiencia cardíaca congestiva, trasplante cardíaco y síndrome de apnea del sueño.

HOSPITAL RAMON Y CAJAL

SERVICIO DE HOLTER / CARDIOLOGIA
MADRID

Informe Holter ECG

Datos Paciente:

Fecha Nacimiento:	27/07/1970	Informe Nº:	000587	Hora comienzo:	12:30D1
Edad/Sex:	39/ Masculino	Fecha Prueba:	25/10/2009	Demora Inicio:	00 min
ID#:	SB-8	Fecha Informe:	26/10/2009	Tiempo Grabación:	22hrs 05min
Medico:		HookTech		Tiempo analizado:	20hrs 31min
Registrador		Analyst		Canal analizado:	1
		Prematuridad SVE/SVT	25/25	Calidad Cinta	

Medicación:
Indicación:

Resumen Informe

RITMO DE BASE

Ritmo:	
Latidos totales:	96480
Frec.prom.:	78
Min Frecuencia:	43 lpm a las 10:08D2
F.Max:	146 lpm a las 05:46D2
Latidos Bloqueo rama	ausentes
Latidos FA	0.00
Latidos estimulados	ausentes

ECTOPICO VENTRICULAR

Latidos totales:	1850	Latidos aislados:	1838
Prom/Hora:	90.5	Parejas:	0
Prom/1000:	18.8	R en T	0
		Latidos trigeminados:	12
Rachas bigeminadas:	0	Latidos bigeminados:	0
Rachas VT:	0	Latidos VT:	0

ANALISIS ST

Tipe	Max	CH	Long	Hora
UP	4.4	1	2.3 m	14:59D1
DN	3.3	1	1.0 m	14:11D1

Median C1:	-0.14 mm
Median C2:	-0.11 mm
Median C3:	0.54 mm

ECTOPICO SUPRAVENTRICULAR

Latidos Totales:	1	SVE aislados:	1
Prom/Hora:	0.0	Parejas:	0
Prom/1000:	0.0		
rachas SVT:	0	latidos SVT:	0

VARIABILIDAD DE LA F. CARDIACA

SDNN:	175	SDNN5:	135	PNN50:	28
TRIA:	505	SDANN:	109	RMSSD:	162
F.C. nocturna: (23:00-07:00)					75

BRADICARDIA (50 lpm)

Bradicardia events/latidos: 46 / 153 Min Frec.: 3D2
Rachas mas larga: 5 latidos a las 46 lpm a las 08:13D2
PAUSAS >2.0 seg: ausentes

InterpretaciÓn:

Firmado:_____ **Fecha:** _____

Printed 26 October 2009 at 13:33 V2.12 Copyright Biomedical Systems 2007 St Louis, MO, USA

Figura 4.3A.

Se han descrito diferentes patrones circadianos de la tensión arterial en pacientes hipertensos, basándose en la determinación del **Índice de Desviación Promedio**, que consiste en el porcentaje de determinaciones sistólicas superiores a 145 y diastólicas superiores a 95 y dividirlo entre dos.

Es de destacar que a mayor IDP o grado dentro de esta escala, mayor frecuencia de afectación por HTA de órganos diana (hipertrofia ventricular izquierda, retinopatía hipertensiva, afectación de la función renal, etc.).

La TA sigue habitualmente un ritmo circadiano, con descenso durante el sueño o el reposo y aumento durante los periodos de actividad. Este descenso durante el sueño suele ser al menos del 10% respecto a las cifras registradas durante el periodo activo. A este comportamiento se denomina **efecto dipper**. Al comportamiento cuando este efecto no se produce, se denomina *non dipper*. El significado del tipo de hipertensión non dipperradica en que estos individuos presentarían una mayor incidencia o predisposición para padecer accidentes cerebrovasculares, mayor prevalencia de hipertrofia de VI y de afectación de los grandes vasos.

En el informe de Holter de ECG, figuran, como en cualquier otro, la identificación del paciente, Médico solicitante, fecha y periodo de grabación, indicación de la prueba, diagnóstico conocido y medicación que toma el paciente. En los apartados siguientes, se resumen los hallazgos: ritmo de base con

la FC máxima, mínima y media así como el número de latidos analizados. Se analizan de forma específica las alteraciones del ritmo cardíaco con referencia al los latidos ectópicos supra- o ventriculares: número y promedio horario y sus características: aislados, por parejas, rachas de extrasistolia sostenida o no, presencia de bradicardia y si aparecen, y en que número, pausas superiores a 2 seg. (Fig. 4.3A).

Tambien se analiza el espacio ST con referencia a la supra- o infradesnivelación sugestiva de isquemia miocárdica. Este dato es especialmente útil en el estudio del paciente con angina silente o vasoespástica.

El informe de Holter de TA (MAPA) debe ir acompañado de un resumen del registro (Fig. 4.4) en el que ya se observa el comportamiento de la TA a lo largo del periodo de registro. Debe hacerse referencia también tanto del IDP, que va a definir el tipo de HTA, como si existe o no efecto *dipper*.

Capítulo V

Ecocardiografía-Doppler. Generalidades y fundamentos

Quizá ninguna otra técnica no invasiva se haya desarrollado y extendido su campo de aplicación tanto, en los últimos años, como la ecocardiografía Doppler.

Tanto la ecocardiografía como el estudio Doppler se basan en la emisión-recepción de ultrasonidos generados en la vibración de un cristal piezoeléctrico, es decir, capaz de transformar la energía eléctrica en vibraciones mecánicas de alta frecuencia. Parte de los ultrasonidos emitidos son reflejados por las diferentes estructuras atravesadas por el haz, lo que permite la identificación de estructuras anatómicas a distintos niveles de profundidad.

En la ecocardiografía modo M, la primera de la que se dispuso, se utiliza un solo haz de ultrasonidos que es dirigido manualmente hacia las distintas estructuras del corazón. La utilización de un registro gráfico en papel a velocidad continua o de una pantalla, permite analizar si los movimientos de estas diferentes estructuras son normales o patológicos.

El estudio bidimensional se basa en la emisión de múltiples haces de ultrasonidos dispuestos en un plano único de morfología sectorial, con vértice en el transductor. La devolución de la señal emitida, permite la reproducción de la anatomía y movimientos de las estructuras dispuestas en este plano. Gracias a la rapidez con que se emiten y reciben los ultra-

sonidos y con la que se procesan las señales, se obtienen imágenes que, para el ojo humano, adquieren apariencia de movimiento (imágenes en "tiempo real").

Existe una serie de ventanas y proyecciones estandarizadas para la sistemática en la realización e interpretación de los estudios ecocardiográficos. En la figura 5.1 se pueden ver ejemplos de las proyecciones más utilizadas desde cada ventana y las estructuras identificadas en cada una de ellas.

Así como el estudio ecocardiográfico se dirige al análisis de las estructuras cardíacas y sus movimientos, el estudio Doppler, de base física semejante, se orienta al estudio de los flujos de sangre en el interior de las cavidades cardíacas. En este sentido, las modificaciones de la longitud de onda del haz de ultrasonidos reflejado en relación al emitido, guarda una relación con la velocidad de movimiento del objeto que reflejó dicho haz (efecto Doppler). En el caso concreto del Doppler cardíaco, este objeto son los hematíes de la sangre que circula en las cavidades cardíacas. Su estudio permite establecer la velocidad, el grado de turbulencia, la dirección y el sentido de los flujos normales y anormales y, por lo tanto, identificar y establecer la gravedad de lesiones valvulares estenóticas o regurgitantes.

Existen tres variantes de estudio Doppler:

- **Doppler pulsado**. La emisión de pulsos recortados de ultrasonidos dirigidos a un determinado punto donde se encuentra el llamado "volumen de muestra", localizado mediante eco bidimensional, permite el estudio de la velocidad y dirección del flujo sanguíneo, en un determinado punto de la anatomía cardíaca.

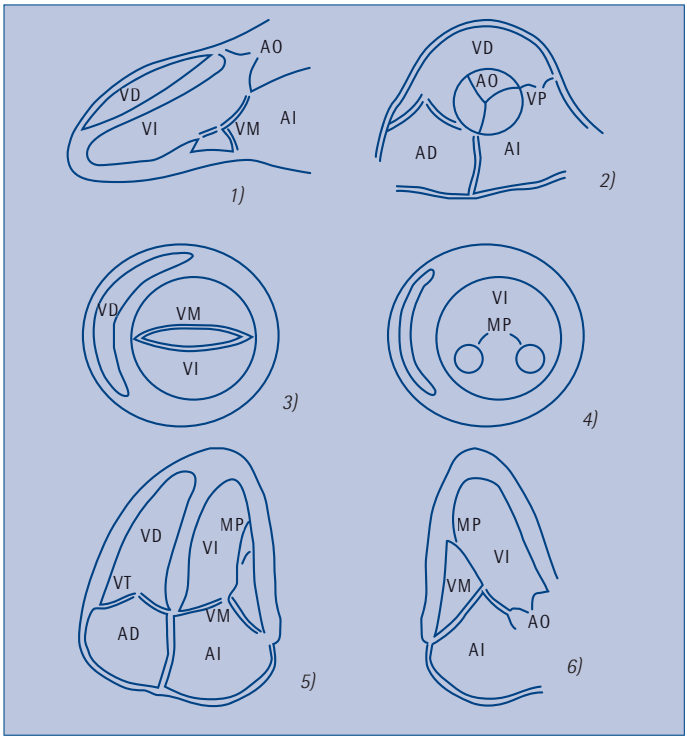

VI: Ventrículo izquierdo; VD: Ventrículo derecho; AO:Aorta; AI: Aurícula izquierda; VM: Válvula mitral; VT: Válvula tricúspide; VP: Válvula pulmonar; MP: Músculos papilares

Figura 5.1. Esquema de las imágenes ecocardiográficas obtenidas desde las ventanas paraesternal y apical. 1) Visión en eje largo desde la ventana paraesternal. 2) Eje corto, ventana paraesternal, corte alto, a nivel de la válvula aórtica. 3) Eje corto, ventana paraesternal, corte intermedio, a nivel de la válvula mitral. 4) Eje corto, ventana paraesternal, corte bajo, a nivel del ventrículo izquierdo. 5) Proyección de cuatro cámaras desde la ventana apical. 6) Proyección de 3 cámaras (VI, AI y Aorta) desde la ventana apical.

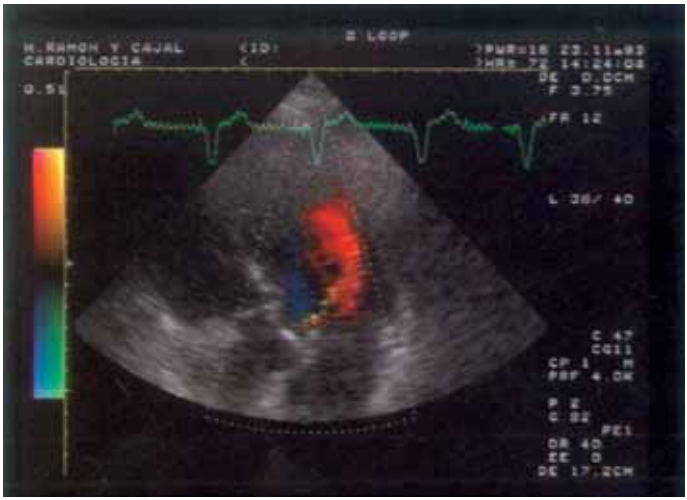

Figura 5.2a. Doppler color. En la imagen se aprecia el flujo de llenado mitral (imagen roja central). A él se suma un flujo codificado en color amarillo-verde proveniente de la válvula aórtica. Se trata de una insuficiencia aórtica leve.

- **Doppler continuo**. La emisión-recepción continua de haces de ultrasonidos en una determinada dirección analiza las velocidades máximas de la sangre a lo largo de ésta, sin posibilidad de estudiar selectivamente una región determinada.
- **Doppler codificado color**. Debe ir acompañado siempre de eco bidimensional. Se trata de un Doppler pulsado, pero realizado sobre múltiples puntos que ocupan un sector determinado. En cada punto el flujo es codificado con colores diferentes en función del sentido del mismo (rojo el flujo

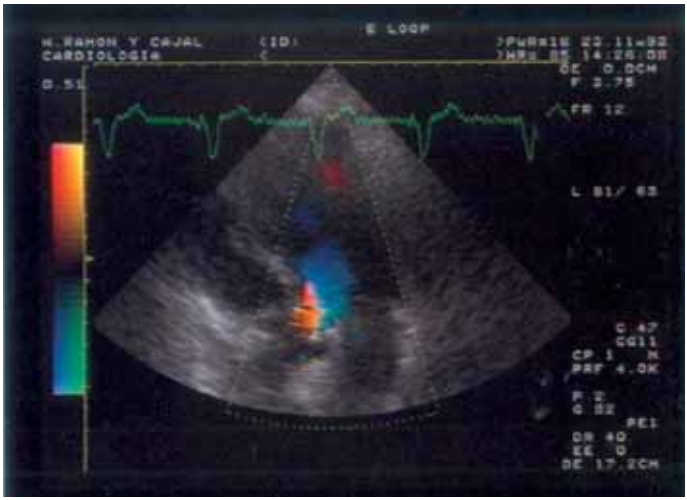

Figura 5.2b. La imagen muestra en azul la eyección aórtica. La aceleración del flujo por encima de una determinada velocidad produce fenómenos de inversión cromática, como se observa en este caso.

que se acerca al transductor, azul el que se aleja) (Fig. 5.2) y de la existencia o no de turbulencia. La principal ventaja que aporta es la rapidez en la detección de los flujos anómalos y la precisión en la cuantificación de la gravedad de los mismos, fundamentalmente de los flujos regurgitantes.

APLICACIONES CLÍNICAS DE LA ECOCARDIOGRAFÍA-DOPPLER

Valoración de la función ventricular

En el estudio en modo M se determina la fracción de acortamiento que refleja la disminución sistólica de un diámetro

anteroposterior del VI (perpendicular a su eje largo) que pasa a nivel de las cuerdas tendíneas de la válvula mitral (Fig. 5.3). Este método permite una aproximación adecuada para la estimación de la función ventricular global en pacientes sin trastorno segmentario de la contractilidad.

El estudio de la fracción de eyección del ventrículo izquierdo mediante eco 2D se puede realizar con diferentes técnicas, utilizando, generalmente, cortes apicales. El método de Simpson calcula el volumen telediastólico y telesistólico del VI, mediante la suma de los volúmenes de cortes cilíndricos sucesivos de la cavidad ventricular y es de especial utilidad en pacientes con alteración de la contractilidad segmentaria.

Valvulopatías

Valvulopatía mitral

La estimación del área valvular mitral puede realizarse mediante planimetría en un plano paraesternal corto (Fig. 5.4). No obstante, requiere una buena ventana y un explorador experimentado, ya que está sujeta a errores importantes si el corte no es exactamente transversal y a nivel del plano valvular mitral.

El estudio del llenado mitral ofrece una buena medida del gradiente diastólico trasmitral medio y máximo, mediante la aplicación de la ecuación de Bernoulli.

El tiempo de hemipresión del llenado mitral da una aceptable aproximación del area funcional mitral (fórmula de Hattle), aunque está sujeto a modificaciones determinadas por alteraciones de la función diastólica del VI o una valvulopatía aórtica asociada (insuficiencia aórtica).

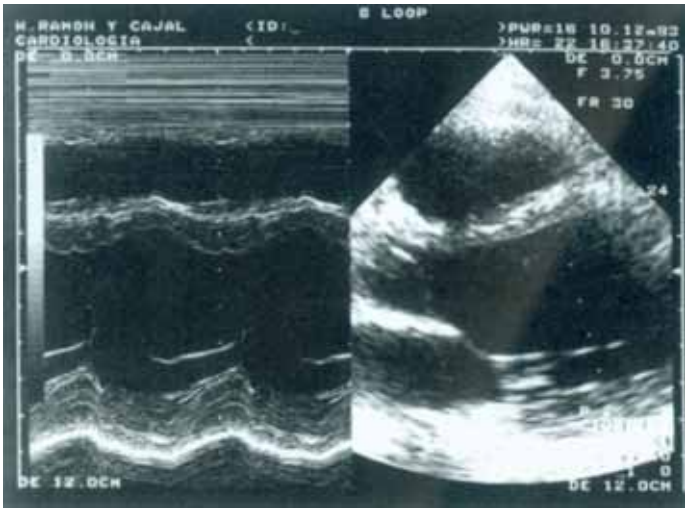

Figura 5.3. Corte paraesternal eje largo. La imagen en modo M permite determinar el diámetro anteroposterior del VI y la fracción de acortamiento lineal del VI a ese nivel.

El método más utilizado para la detección de la insuficiencia mitral es el Doppler codificado color, (Fig. 5.5). Para la estimación de la gravedad, se emplean otros métodos, como la anchura del jet regurgitante o el análisis del flujo de convergencia proximal (PISA). De gran trascendencia en el estudio ecocardiográfico completo de una insuficiencia mitral son, así mismo, la valoración de la función ventricular y la identificación de la causa de la insuficiencia mitral (valvulopatía reumática, prolapso valvular mitral, rotura de cuerdas tendinosas, etc.).

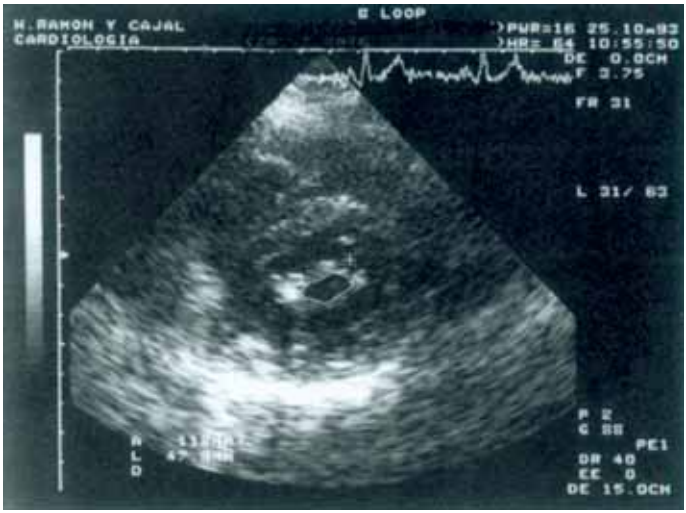

Figura 5.4. Eje paraesternal corto, ventana paraesternal. Planimetría del área mitral.

Valvulopatía aórtica

El estudio con eco M y 2D de la morfología y apertura de la válvula aórtica identifica fácilmente alteraciones en el aspecto (válvula bicúspide, calcificación grave, etc.) y apertura de la válvula aórtica, en presencia de estenosis de esta válvula.

La valoración definitiva de la severidad de la estenosis requiere la determinación del gradiente sistólico transaórtico máximo instantáneo y medio, mediante el estudio con Doppler continuo de la eyección aórtica (Fig. 5.6).

La aplicación de la ecuación de continuidad tras la medición del área transversal del tracto de salida del ventrículo izquierdo,

Figura 5.5. Estimación de la gravedad de la insuficiencia mitral mediante planimetría del área regurgitante color. Se trata de una IM de grado moderado.

y el estudio con Doppler pulsado a este nivel, permite el cálculo del área aórtica.

La cuantificación de la insuficiencia aórtica se realiza actualmente mediante el cálculo por planimetría del área color regurgitante, la profundidad que alcanza en el VI y la relación entre la anchura del chorro regurgitante a nivel del tracto de salida de VI y la dimensión transversal de éste, medidas ambos en un plano paraesternal largo.

También es de gran importancia en esta valvulopatía la valoración de la función sistólica del VI y las dimensiones de éste, ya que un diámetro transversal sistólico a nivel de las cuerdas de

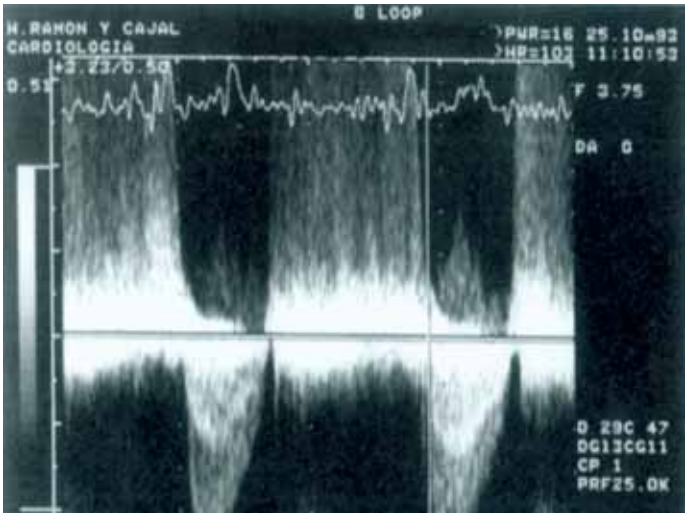

Figura 5.6. Doppler continuo en un enfermo con extenosis aórtica ligera. El flujo que se dirige hacia abajo es la eyección aórtica. La velocidad máxima del flujo es 2,5 m/s lo que equivale a un gradiente transaórtico máximo de 25 mmHg. El flujo diastólico dirigido hacia arriba es una insuficiencia aórtica asociada.

la válvula mitral superior a 55 mm, es considerado criterio de indicación quirúrgica por sí solo, en un paciente con insuficiencia aórtica grave.

Valvulopatía tricuspídea y pulmonar

La afectación tricuspídea en la valvulopatía reumática crónica es frecuente y se manifiesta por un engrosamiento de la válvula y limitación de su movilidad por fusión de comisuras. La

estimación de la gravedad de la estenosis se realiza mediante el cálculo del gradiente medio diastólico y, en caso de insuficiencia, el cálculo del área regurgitante color ofrece una buena estimación.

En caso de insuficiencia tricuspídea, el cálculo del gradiente pico sistólico transtricúspide más la presión estimada de la aurícula derecha (en ausencia de clínica de insuficiencia cardíaca derecha, se considera 10 mmHg) ofrece una estimación bastante exacta de la presión sistólica de la arteria pulmonar, naturalmente en ausencia de estenosis pulmonar asociada.

La gravedad de la estenosis pulmonar se puede cuantificar mediante el cálculo del gradiente sistólico instantáneo y medio con Doppler continuo.

El área regurgitante color es el parámetro más utilizado para la valoración de la gravedad de la insuficiencia pulmonar.

ESTUDIO DE LAS MASAS CARDÍACAS

La ecocardiografía es la técnica de mayor rendimiento para el diagnóstico sindrómico y etiológico de las masas cardíacas. El diagnóstico diferencial de éstas incluye:

- **Vegetaciones endocárdicas**, que son acúmulos de fibrina y microorganismos que suelen asentar a nivel de los velos valvulares, pero también pueden hacerlo en las cuerdas tendinosas o en el endocardio ventricular o auricular.
- **Trombos intracavitarios** intraauriculares, frecuentes en la estenosis mitral o intraventriculares que suelen aparecer en áreas hipo o discinéticas tras un infarto de miocardio.

Según que su unión a la pared intracavitaria sea amplia o estrecha, los trombos se clasifican en sésiles o pediculados.

- **Tumores**. El más frecuente de los cuales es el mixoma auricular que es siempre intracavitario. Pueden producirse implantes metastásicos de tumores malignos a nivel de la pared miocárdica.
- **Cuerpos extraños***:* catéteres, cable de marcapasos (Fig. 5.7), etc.

ESTUDIO DE MIOCARDIOPATÍAS

Miocardiopatía dilatada

Identifica la dilatación de las cavidades y el deterioro de la función contráctil del VI. En los casos avanzados con grave afectación de la contractilidad del VI la válvula mitral puede adoptar una apertura disminuida (de bajo gasto) con morfología "en boca de pescado". El estudio Doppler permite identificar y valorar lesiones valvulares concomitantes.

Miocardiopatía hipertrófica

La ecocardiografía permite establecer el diagnóstico genérico de esta afección y, además, orientar hacia su tipo morfológico al apreciar la distribución de la hipertrofia (hipertrofia septal asimétrica, miocardiopatía hipertrófica apical, hipertrofia concéntrica, etc.). Algunos hallazgos como el movimiento sistólico anterior de los velos mitrales son característicos de esta enfermedad (Fig. 5.8), y se asocian al grado de obstrucción al flujo en el tracto de salida del VI. El Doppler continuo permite determinar de modo muy aproximado el gradiente dinámico originado a ese nivel.

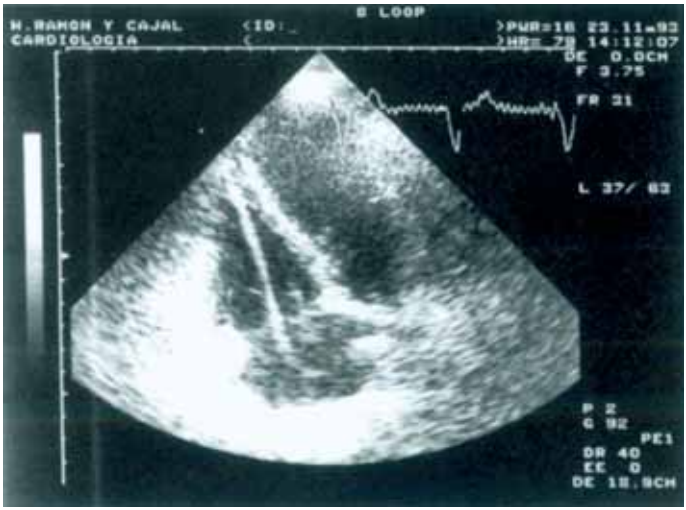

Figura 5.7. Imagen apical 4 cámaras oblicua, en la que se aprecia un cable de marcapasos que alcanza el ápex del ventrículo derecho.

Miocardiopatía restrictiva

Sus características ecocardiográficas suelen ser comunes en las diferentes etiologías. El grosor de las paredes ventriculares suele ser normal, así como la función sistólica. Las aurículas están dilatadas y los patrones de llenado diastólico son característicos, aunque no diagnósticos, y consisten en aumento de la onda de llenado protodiastólico y acortamiento de su tiempo de deceleración.

ESTUDIO DE PATOLOGÍAS DEL PERICARDIO

La ecocardiografía es la técnica de elección para determinar la cuantía de un derrame pericárdico y su localización, orientar

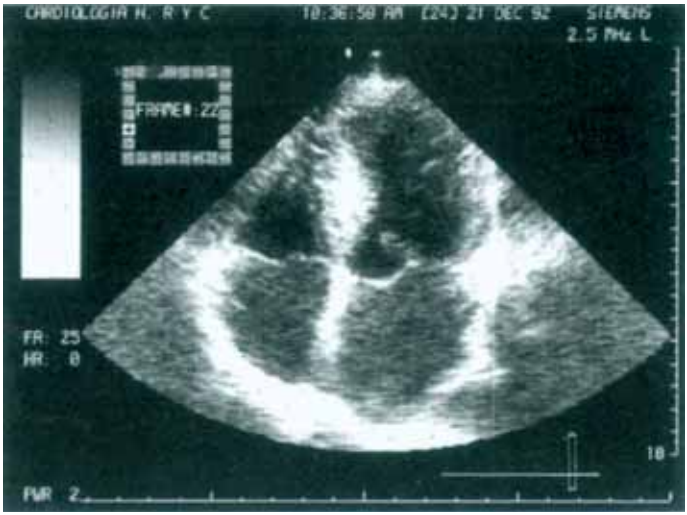

Figura 5.8. Imagen apical de 4 cámaras sistólica en un caso de miocardiopatía hipertrófica con hipertrofia septal asimétrica. La flecha indica el desplazamiento sistólico anterior de los velos mitrales.

sobre su composición y origen, y precisar el grado de compromiso hemodinámico causado por el mismo.

La compresión diastólica de la pared auricular y/o ventricular derecha, la distensión y la ausencia de colapso inspiratorio de la vena cava inferior y las profundas modificaciones respiratorias de los flujos transvalvulares medidos con Doppler, son útiles para identificar un compromiso hemodinámico significativo, si bien, con una sensibilidad y especificidad variables. Sin embargo, es importante resaltar que el taponamiento cardíaco es un diagnóstico clínico, no ecocardiográfico.

En la percarditis constrictiva, el pericardio está engrosado en mayor o menor medida, aunque este hallazgo es bastante poco específico. Las aurículas y las venas cavas tienden a dilatarse y los flujos transvalvulares, así como los de las venas suprahepáticas, sufren modificaciones características.

Ecocardiograma Doppler en la enfermedad coronaria

La utilización del eco-Doppler en la enfermedad coronaria permite:

- Establecer la extensión aproximada de un infarto de miocardio, su repercusión en la función contráctil global y la presencia de complicaciones mecánicas de la fase aguda, como rotura del músculo papilar, comunicación interventricular, etc.
- En la cardiopatía isquémica crónica permite, en principio, evaluar la función contráctil global y la afectación de la función diastólica. La utilización de eco asociado a ejercicio (eco de estrés) o a la infusión intravenosa de dobutamina, permite establecer la reserva contráctil y la viabilidad del miocardio de áreas isquémicas.

Cardiopatías congénitas

El ecocardiograma-Doppler constituye hoy en día la técnica de elección para el diagnóstico de las cardiopatías congénitas en el paciente pediátrico y en el adulto, evitando en muchos casos la necesidad de utilizar técnicas invasivas.

Sería prolijo y escaparía a los objetivos de este capítulo, el hacer referencia siquiera somera, de los hallazgos ecocardiográficos característicos de las diferentes cardiopatías congénitas en

el niño y el adulto. La utilidad de la ecocardiografía Doppler en el paciente con cardiopatía congénita podría resumirse en los siguientes puntos:

- **Análisis segmentario**. Determinación de la situación cardíaca, dirección de la punta, situs atrial, relación y conexión atrioventricular y ventrículo-arteriales, tamaño y posición de las cavidades y defectos asociados.
- **Análisis anatomofuncional**. Localización y conexión de las venas pulmonares, integridad de los septos interauricular e interventricular, características y función de las válvulas y cavidades cardíacas.
- **Análisis por grupos sindrómicos**. Se han establecido cuatro grandes grupos de cardiopatías congénitas:
  a) **Cardiopatías con flujo pulmonar normal**. Fundamentalmente lesiones obstructivas o regurgitantes. El ECO permite valorar su gravedad, la morfología valvular y la etiología.
  b) **Cardiopatías con flujo pulmonar aumentado**. Pueden ser acianóticas o cianóticas. En las primeras (cortocircuitos izquierda derecha) el ecocardiograma ofrece información sobre la posición, tamaño y configuración del defecto y sobre su repercusión sobre las cavidades cardíacas. En las segundas (circuitos en paralelo, etc.) identifica el modo de conexión arterial y ventricular, la localización del drenaje venoso, la detección de cortocircuitos derecha-izquierda o bidireccionales, etc.
  c) **Cardiopatías con flujo pulmonar disminuido**. El eco identifica la localización, naturaleza y y gravedad de la

obstrucción pulmonar, la conexión ventricular o arterial, entre otros datos de sumo interés.

d) *Cardiopatías con congestión venocapilar.*

ECOCARDIOGRAFÍA TRANSESOFÁGICA (ETE)

La ecocardiografía transesofágica ha ampliado el abanico de posibilidades diagnósticas de la ecocardiografía, al obviar una serie de limitaciones que presentaba el estudio transtorácico, en concreto, la más importante la atenuación acústica del haz de ultrasonidos a través de los pulmones, la grasa subcutánea y costillas, las prótesis valvulares, etc. Se basa en la utilización de un transductor de ultrasonidos montado sobre una sonda flexible, que se introduce a través del esófago y permite obtener imágenes del corazón en diferentes planos desde la luz del esófago o de la pared superior del estómago. Sus indicaciones clínicas se resumen a continuación:

1. *Valvulopatías.* La ETE permite una mejor cuantificación de la insuficiencia mitral, siendo su utilidad aún mayor para establecer la existencia de insuficiencia mitral por disfunción protésica.
2. *Masas intracardíacas.* Es la técnica de elección en la valoración completa de masas intracardíacas. Aporta aspectos muy importantes al diagnóstico de tamaño, localización e inserción de mixomas cardíacos, trombos intracavitarios y vegetaciones.
3. *Fuentes cardíacas de embolismo.* Identifica, como hemos comentado, trombos, tumores intracavitarios, aneurismas del septo interauricular, placas ateromatosas en la aorta, etc.

4. *Patología aórtica*. Es de gran utilidad en el diagnóstico de la disección aórtica y de sus complicaciones.
5. *ETE intraoperatorio y en el paciente crítico*. Se trata de una técnica de más reciente introducción, dirigida a la monitorización de la función ventricular durante la intervención o durante el postoperatorio inmediato y a la evaluación intraoperatoria de los resultados de las técnicas quirúrgicas utilizadas. En el paciente postoperado o en situación crítica, en ocasiones es muy difícil obtener una buena ventana transtorácica. En estos casos la valoración mediante eco trans-esofágico puede ser imprescindible.

El cuadro 5.1 reproduce el modelo de informe que actualmente se utiliza en nuestro Hospital y en el que se especifica:

- Identificación del paciente.
- Tipo de Eco realizado: transtorácico (ETT), transesofágico (ETE), de estrés, intraoperatorio (IO), realizado en la UVI.
- Medidas y función sistólica. Se especifican las medidas halladas de las distintas cavidades: aurícula izquierda (AI), diámetros diastólico y sistólico de VI (DDVI y DSVI), grosor del septo interventricular (SIV) y de la pared posterior (PP). También se miden la fracción de acortamiento (Fac) y la de eyección (FE), así como el estado de la contractilidad de los distintos segmentos del VI: lateral, posterior, inferior, septa l o anterior a los distintos niveles: basal, medial o apical. (Los valores normales de estas medidas en el adulto, se resumen en la siguente tabla).

SaludMadrid

Hospital Universitario Ramón y Cajal

Comunidad de Madrid

Unidad de diagnóstico por imagen
ECOCARDIOGRAFÍA DOPPLER COLOR

1º Apellido.....
2º Apellido.....
Nombre..... Nº HISTORIA
Cama..... Servicio.....
Edad..... Teléfono.....

Fecha..... Peso..... Talla..... Cinta..... Nº.....
Nombre..... Apellido 1 ..... Apellido 2 ..... Edad .....
Procedencia ..... Servicio ..... Planta .....
Doctor ..... Indicación ..... Sesión .....

☐ ETT ☐ ETE ☐ ESTRES ☐ ECO IO ☐ CONTRAS ☐ UVI ☐ RNM ☐ TARDE

MEDIDAS Y FUNCION SISTÓLICA

AI ☐	DDVI ☐	DSVI ☐	Fac ☐	FE ☐	SIV ☐	PP ☐
Basal	LATb ☐	POSb ☐	INFb ☐	SEPinfb ☐	SEPantb ☐	ANTb ☐
Medial	LATm ☐	POSm ☐	INFm ☐	SEPinfm ☐	SEPantm ☐	ANTm ☐
Apical	LATa ☐		INFap ☐	SEPap ☐		ANTap ☐

Normal 1. Hipocinesia 2. Acinesia 3 Discinesia 4 No valorable X

FUNCIÓN DIASTÓLICA E ☐ A ☐ E/A ☐ T.dec ☐ TRI ☐

FUNCION VALVULAR

Area Mitral ☐	Grad. Mitral ☐	score ☐	IM ☐ 1 ☐ 2 ☐ 3 ☐ 4
Area Ao ☐	Grad. Máx ao ☐	Gran med ao ☐	IAO ☐ 1 ☐ 2 ☐ 3 ☐ 4
Gran Tricus ☐	PSP ☐	☐	IT ☐ 1 ☐ 2 ☐ 3 ☐ 4

PERICARDIO

OTROS

RESUMEN

Dr:.....

Cuadro 5.1.

VALORES MEDIOS EN EL ECOCARDIOGRAMA NORMAL DEL ADULTO

AI	19–40 mm
Vol AI	< 29 ml/m^2
DDVD	35–56 ml/m^2
DSVI	25–40 ml/m^2
DDVD	9–26 ml/m^2
Fac	> 25%
FE	60–70%
SIV = PP	6 – 11 mm
Raiz de Ao	20 – 30 mm

En la valoración de la función diastólica, se especifica el volumen de la AI corregido por la superficie corporal (mi/m^2). Valores < 29 ml/m^2 se consideran normales, mientras que valores superiores indican dilatación de AI. Constituye un índice de cronicidad de disfunción diastólica, reflejando una elevación crónica de las presiones de llenado del VI.

La cuantificación del flujo mitral se realiza con la onda E (velocidad pico del llenado precoz) y la onda A que corresponde a la contracción auricular. La relación E/A (normalmente debe ser mayor de 0,75), el T. dec (tiempo de desaceleración o intervalo de tiempo desde la velocidad pico de E hasta la línea base, normal entre 140 – 220 ms). El TRI (tiempo de relajación isovolumétrica) no suele especificarse en el ECO rutinario. Deben especificarse los distintos tipos de disfunción diastólica, que reflejan sus grados de severidad, desde el tipo

I (menos grave) hasta la más severa, tipo III/IV: tipo normal (E>A, TD normal), Tipo I (E<A con TD prolongado > 220 m), Tipo II (E> A, con TD prolongado), Tipo III/IV (reversible/irreversible) (E>A con TD acortado < 140 m).

Recientemente, con la nueva técnica del Doppler tisular, se han introducido dos valores que proporcionan información de enorme valor: E´ o Ea: velocidad en cm/seg en el anillo mitral septal en la diástole precoz. El cociente E/E´ < 8 refleja presiones de llenado de VI normales, mientras que cocientes por encima de 165 indican presiones de llenado de VI elevadas.

Con respecto a la función valvular debe especificarse: el grado de movilidad de las valvas, signos que sugieran estenosis y su valoración cuantitativa mediante el cálculo de los gradientes transvalvulares o el grado de insuficiencia valvular por Doppler (de 1 mínima a 4, masiva). El *score* es un índice calculado a partir de ciertas variables (calcificación, movilidad) que refleja el estado anatómico-funcional de la válvula estudiada, generalmente la válvula mitral. Se considera una válvula flexible, no calcificada.. si el *escore* es inferior a 6-7.

El estudio del pericardio debe indicar si existe engrosamiento, líquido en la cavidad y en que cuantía, así como el posible compromiso hemodinámico por esta causa.

En el apartado "resumen" se hace referencia a los hallazgos más significativos, especificándose el diagnóstico ecocardiográfico.

Capítulo VI
Hemodinámica. Coronariografía

Ante la necesidad de un mejor conocimiento anatómico y funcional de las cardiopatías al desarrollarse la cirugía cardíaca, se ha producido una serie ininterrumpida de aportaciones desde hace 60-70 años, que han servido de base a los actuales estudios hemodinámicos. A pesar de que esta técnica, el *cateterismo*, está siendo en ciertos casos sustituida por otros procedimientos incruentos de diagnóstico, sigue teniendo una enorme importancia en la cardiología actual y la *coronariografía* continua constituyendo el "patrón oro" de referencia para confirmar un diagnóstico de sospecha, y su realización es obligada en los casos en que exista la posibilidad o conveniencia del tratamiento quirúrgico o de la angioplastia en la CI.

ESTUDIO HEMODINÁMICO Y ANGIOGRAFÍA CARDÍACA

La técnica consiste en introducir bajo control fluoroscópico un catéter radiopaco a través de un vaso periférico (arteria o vena) hasta las distintas cavidades cardíacas o grandes vasos, donde mediante dispositivos especiales puede realizarse una serie de medidas (presiones, flujo, gasto cardíaco, cuantificación de cortocircuitos) o inyectando un medio adecuado de contraste, puede valorarse la anatomía de las estructuras cardíacas, valvulares, coronarias...

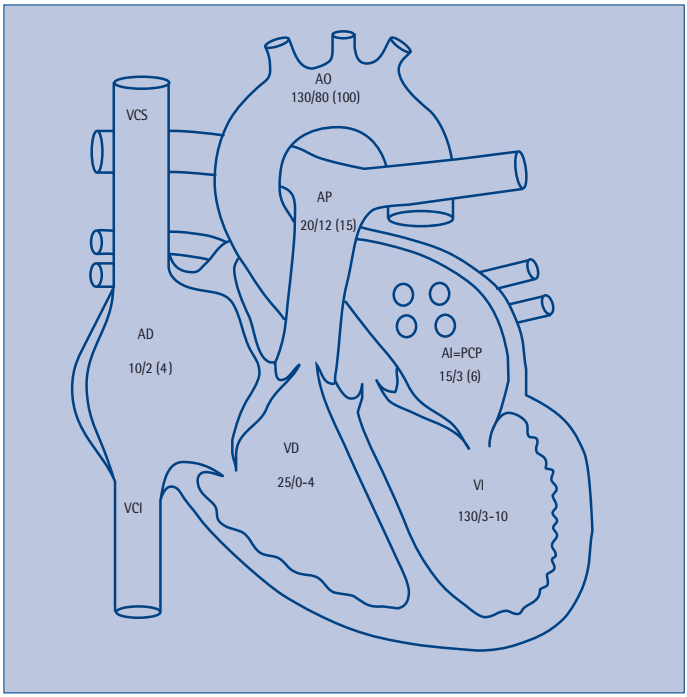

Esquema 6.I. Presiones y concentraciones de O_2 en las distintas cavidades y grandes vasos de un corazón de adulto sano.

Más recientemente, el estudio hemodinámico y angiográfico, puede incluir procedimientos terapéuticos, como valvuloplastias, cierre de comunicaciones intracardíacas o ductus, actuación sobre la placa de ateroma...

Como hemos dicho, mediante el catéter apropiado, pueden tomarse presiones y saturaciones de O_2 en lugares concretos,

útiles para una serie de medidas y cálculos posteriores. Los valores normales (presiones y concentraciones de O_2) en un individuo adulto sano se señalan en el *esquema 6.I*.

Otros parámetros que deben calcularse de forma rutinaria en todo estudio hemodinámico son:

- *Gasto cardíaco* o volumen minuto (GC). Cantidad de sangre expulsada por cada ventrículo en un minuto. Suele ser de ≈ 4,5 - 6 l/min.
- **Índice cardíaco**, (IC) es el gasto cardíaco por m^2 de superficie corporal (N ≈ 3,5 l/min/m^2).
- **Volumen latido**, (VL) cantidad de sangre expulsada en cada contracción (sístole) cardíaca.
- **Volumen telesistólico** (VTS) es la cantidad de sangre que queda en el ventrículo al final de la sístole.
- **Volumen telediastólico** (VTD) o cantidad de sangre que contiene el ventrículo en el momento de la máxima relajación (telediástole).
- **Fracción de eyección** (FE), es la relación entre la cantidad de sangre expulsada en cada sístole (VL) con respecto a la que había en el ventrículo en el momento de inicarse la contracción (VTD):

$$FE = \frac{VL}{VTD} = \frac{VTD - VTS}{VTD}$$

Los valores normales son del 60-75%.

- **Resistencias vasculares**, resistencia que deben vencer los ventrículos en el momento de la fase de expulsión.
  R = P / VM donde: P = presión arterial media (Ao o P)
  Los valores medios normales son:
  Resistencias sistémicas ≈ 1.200 dinas por cm/s.
  Resistencias pulmonares ≈ 150 dinas por cm/s.

Tomando como referencia los valores citados, pueden realizarse una serie de medidas:

Gradientes valvulares. Indican la diferencia de presión (sistólica o diastólica) a través de una válvula. Es un índice aceptable del grado de estenosis. La figura 6.1 representa el cálculo del gradiente transvalvular aórtico o mitral (igual se calcularía el transpulmonar o tricuspídeo).

Áreas valvulares. Aunque en la práctica diaria se relaciona el gradiente transvalvular con el grado aproximado de estenosis de la válvula, debe tenerse en cuenta que los gradientes están condicionados por las alteraciones del flujo sanguíneo. Como parámetro más específico y siguiendo los trabajos de Gorlin, deben calcularse las áreas valvulares siguiendo la fórmula general:

$$\text{Área} = \frac{F}{44{,}3\ K \sqrt{G}}$$

en donde: F = flujo sanguíneo en l/min.
K = cte. obtenida empíricamente
G = gradiente medio transvalvular

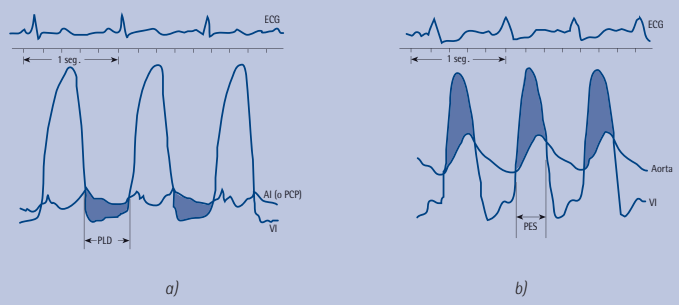

a) Curvas de presión del ventrículo izquierdo (VI) y aurícula izquierda (AI) o presión de enclavamiento capilar pulmonar (PCP), en caso de estenosis mitral. El gradiente medio se calcula dividiendo el área entre ambas curvas (sombreado) por el período de llenado diastólico (PD) en segundos.
b) Curvas de presión del VI y aórtica en un caso de estenosis aórtica. El gradiente medio se calcula dividiendo el área entre ambas curvas por el período de eyección sistólica (PES) en segundos.

Figura 6.1. Gradientes transvalvulares.

Se consideran valores normales en adultos sanos, aprox:

Válvula mitral > 3 cm^2, áreas de < 1,5 cm^2 pueden ser sintomáticas con esfuerzos ligeros y < 1 cm^2 corresponden a EM severa.

Válvula aórtica: 2,5 -3,5 cm^2, áreas de < 0,7 cm^2 corresponden a EA crítica.

Cortocircuitos intracardíacos. En ciertas cardiopatías congénitas o adquiridas pueden existir comunicaciones anormales intracardíacas, que conviene detectar y cuantificar ante la posible corrección quirúrgica. Midiendo de forma secuencial la saturación de O_2 puede identificarse el nivel al que se produce el salto de saturación identificando, así, el lugar del cortocircuito. La cuan-

tificación se realiza mediante diversos procedimientos (directo de Finck, dilución de colorantes, termodilución), cuyo comentario excede el límite de este capítulo.

La angiografía cardíaca consiste en la inyección a través de un catéter apropiado de un medio de contraste, habitualmente orgánico yodado, en una cavidad cardíaca o arteria/vena. La filmación adecuada permite delimitar de forma precisa la anatomía funcional cardiovascular. Es de uso rutinario en:

- Valoración de la contracción ventricular (*ventriculografía*). Puede objetivarse si la contracción del VI/VD es sincrónica, con áreas de hipo o aquinesia,...
- Cuantificación de las *insuficiencias valvulares* en función del volumen de contraste que retrógradamente pasa a la cavidad contigua: al VI cuando se inyecta en aorta para cuantificar la IAo, en la AI tras inyección en VI para valorar el grado de IM.
- Localización y cuantificación de los *cortocircuitos*, valorando en qué lugar y con qué cuantía pasa contraste a cavidades contralaterales (derechas o izquierdas). Aunque siempre es importante, en este caso es indispensable la elección adecuada del lugar de la inyección de contraste, así como filmar en la proyección idónea para una correcta valoración del cortocircuito.

CORONARIOGRAFÍA

Consiste en la visualización de las arterias coronarias mediante la inyección selectiva de contraste, permitiendo la valoración precisa de la anatomía coronaria: tamaño, trayecto, anomalías, localización y gravedad de las lesiones obstructivas, dilataciones... Constituye

la exploración de elección en la valoración anatómica del árbol coronario. Actualmente se utiliza de forma rutinaria la técnica de punción femoral, quedando la vía braquial para aquellos casos en que la primera sea problemática (claudicación intermitente gravedad, en ciertos casos de *bypass* aorto-bifemoral previo...).

Indicaciones

Aún no están exentas de controversia. Mientras para algunos estaría indicada en pacientes con cualquier síntoma/signo de enfermedad coronaria, otros autores la indicarían únicamente cuando el paciente estuviera inestable o fuera refractario al tratamiento médico. Quizá entre estos dos extremos y siempre tras la consideración individualizada, las indicaciones principales según la SEC, se resumen en el tabla 6.I.

A pesar de la utilidad, su realización debe estar valorada como hemos dicho de forma individual porque no está exenta de riesgos. Estos, que están en buena parte relacionados con la experiencia del equipo que la realiza, principalmente son:

A. *Graves*, lógicamente más frecuentes en pacientes de alto riesgo: lesión grave de tronco o de tres vasos, afectación severa de la función de VI.
   - Mortalidad (< 0,2%)
   - IAM o ACVA (< 0,5%)
   - Arritmias graves (< 0,3%)

B. *Leves* (± 1-2%)
   - Lesión vascular local, hematomas,...
   - Arritmias no graves
   - Alergias al medio de contraste
   - Insuficiencia renal transitoria

INDICACIONES ADMITIDAS

Angina:

- Angina inestable no controlada.
- Angina de Prinzmetal.
- Angina estable que no responde al tratamiento médico.
- Intolerancia al tratamiento médico.

Post infarto de miocardio:

- Isquemia recurrente.
- Insuficiencia ventricular izquierda grave.
- Arritmias ventriculares graves.
- Complicación mecánica: insuficiencia mitral o CIV.

Otras:

- Evidencia de isquemia de alto riesgo por ergometría o isótopos.
- Episodio de muerte súbita (paro cardíaco) recuperado.
- Sospecha de espasmo coronario.
- Antes de operaciones vasculares: Derivación aorto-bifemoral, cirugía carotídea.

INDICACIONES ACEPTADAS, A VECES CONTROVERTIDAS

- Enfermos con dolor típico o atípico en los que no se pueden obtener datos diagnósticos suficientes por otros métodos.
- Enfermos con dolor atípico y actividades arriesgadas o violentas
- Enfermos con dolor atípico y mala función ventricular.
- Enfermos con comprobación objetiva de isquemia sin criterios de alto riesgo.

Postinfarto de miocardio

- Ergometría positiva.
- Enfermo joven.
- Cuando no se puede valorar el riesgo por otros métodos.
- Condicionantes personales o socio-laborales.

Tabla 6.I. Indicaciones de la coronariografía.

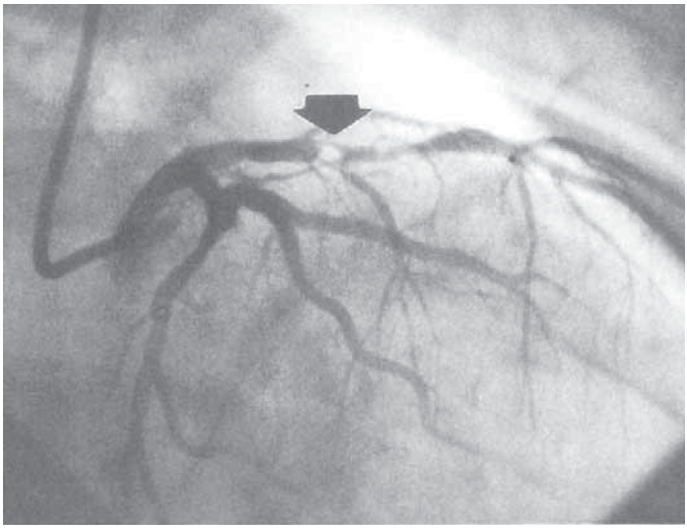

Figura 6.2a. Coronografía izquierda en OAD. La flecha indica una lesión grave y larga en el tercio proximal y medio de la descendente anterior. Tronco, circunfleja y obtusa marginal sin lesiones.

Tomando como exploración básica el cateterismo, se han desarrollado, dentro de la llamada *cardiología intervencionista*, una serie de actuaciones terapéuticas tendentes a: colocación de prótesis (cierre de CIA o ductus), dilatación de estenosis valvulares de ciertas características (valvuloplastías), rotura de la placa de ateroma (angioplastia coronaria o aterectomía), colocación de endoprótesis (Stent)..., cuya descripción, indicaciones y contra-indicaciones supera los límites impuestos de este libro.

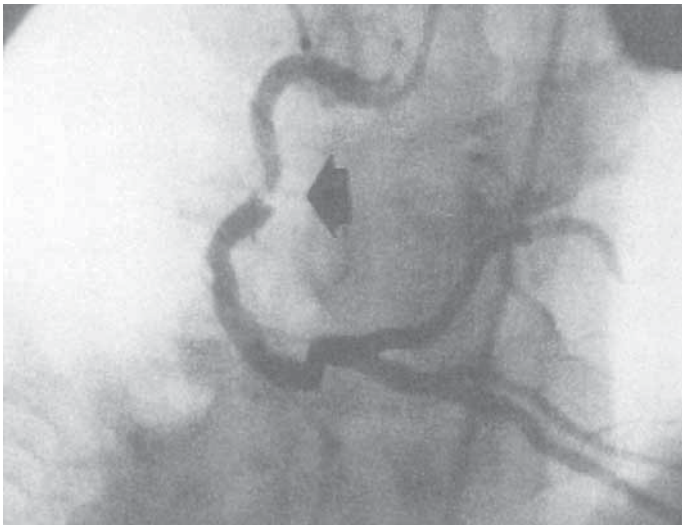

Figura 6.2b. Coronagrafía derecha. La flecha señala una lesión subtotal y excéntrica en el tercio medio de la coronaria derecha.

La medida de las presiones en las distintas cavidades y grandes vasos, permite valorar el estado hemodinámico y la presencia y severidad de las estenosis valvulares. Las presiones normales medias de un adulto sano en reposo, se señalan en el esquema 6.1A.

La inyección de contraste, habitualmente en VI y Ao, permite el diagnóstico cuantitativo de las insuficiencias valvulares (del grado 0, ausencia de insuficiencia al 4 que corresponde a una insuficiencia masiva), así como de la

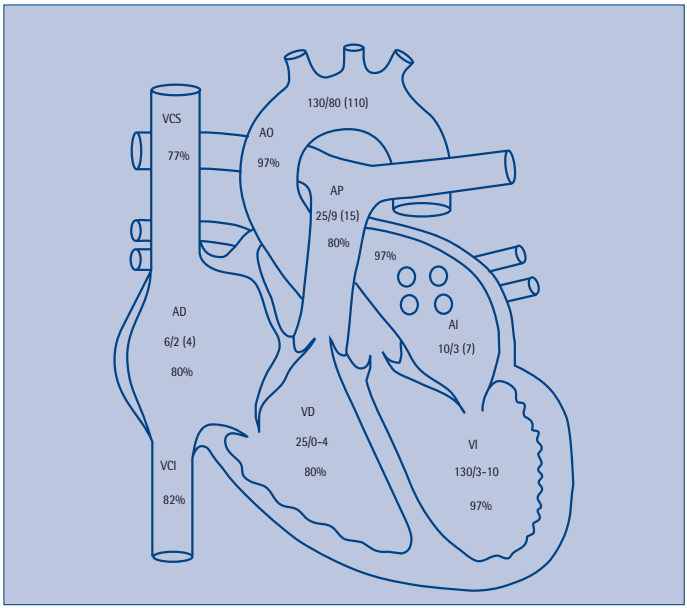

Esquema 6.IA.

presencia de cortocircuitos (CIA, CIV, ductus ..). También mediante la ventriculografía puede valorarse la contractilidad global y segmentaria del ventrículo correspondiente. (Esquema 6.1B).

En el informe de la coronariografía (esquema 6.1C), se especifica la localización y severidad de las lesiones del árbol coronario, así como el tamaño del vaso distal a la lesión. También de forma rutinaria se realiza una ventriculografía izquierda para conocer la contractilidad del VI.

HOSPITAL RAMON Y CAJAL

UNIDAD DE HEMODINAMIA Y CARDIOLOGIA INTERVENCIONISTA

INFORME HEMODINÁMICO Y CORONARIOGRÁFICO

IDENTIFICACION Fecha 16/nov/06 Peso.kg Talla.cm BSA.m2

Nº Cateterismo Nº H.C Edad Sexo

Nombre:

REFERENCIA: Ingreso Alta

Doctor: Diagnóstico

INDICACION DE CATETERISMO: **ABORDAJE Y TÉCNICA:** **CATETERES:**

Coronaria izq:
Coronaria dch:
French:
Catét. By-pass:

DATOS HEMODINAMICOS :

PRESIONES: (mmHg)

VI S..... Td.....

Ao S ..... D.....

VOLUMENES:

VTD: ml; IVTDVI ml/m2

VTS: ml ;IVTSVI ml/m2

V.E: ml

FE: %

GASTO CARDIACO: Angiográfico L/min Indice GC: L/min/m2

DATOS ANGIOGRÁFICOS

VENTRICULOGRAFIA: Contractilidad segmentaria VI HVI ☐ Aneurisma VI ☐

AORTOGRAFIA: Aorta: IAo

CORONARIOGRAFÍA:

Disposición coronaria

C.homocolateral ☐ SI ☐ NO

C.heterocolateral ☐ SI ☐ NO

Morfologia coronaria Dominancia Coronaria:

☐ Calcificada ☐ Ectasia ☐ Aneurisma ☐ Milking ☐ Espasmo ☐ Disección

Lechos distales

Mamaria Injertos venosos

Esquema 6.IB.

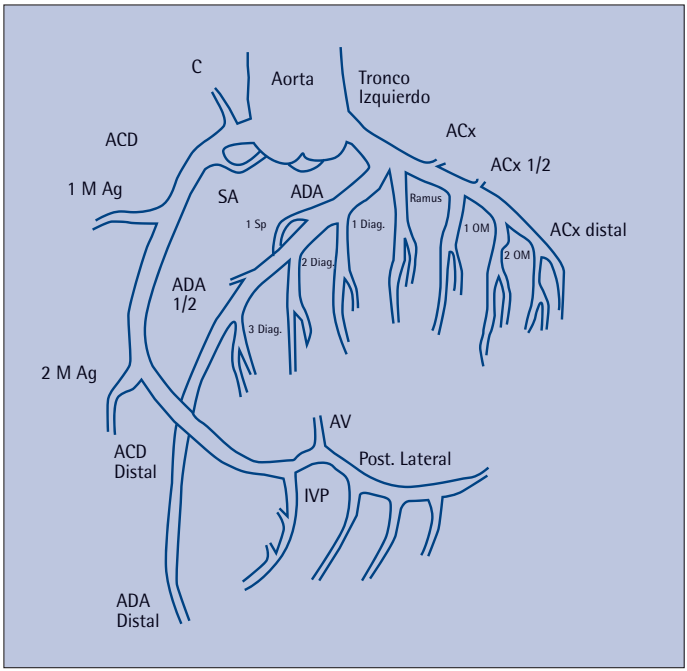

Esquema 6.IC. Abreviaturas: ADA: Arteria desdecente anterior. Sp: Arterias septales. Diag: Diagonales. ACx: Arteria circunfleja. OM: Octusa marginal. ACD: Arteria coronaria derecha. MAg: Marginal borde agudo. IVP: Interventricular posterior.

Capítulo VII
Tomografía Axial Computarizada (TAC). Resonancia Nuclear Magnética (RNM)

TOMOGRAFÍA AXIAL COMPUTARIZADA (TAC)

La tomografía axial computarizada (TAC) es una de las técnicas no invasivas que viene utilizándose con fines diagnósticos desde los años 70 y, aunque inicialmente se consideró de escasa utilidad en el diagnóstico cardiológico debido a la movilidad de este órgano, las técnicas más actuales con control electrocardiográfico para captar imágenes en el mismo momento del ciclo cardíaco, permitiendo imágenes de alta definición, han hecho que esta técnica represente una opción válida en el estudio de ciertas cardiopatías y en particular del árbol arterial coronario.

La imagen se optiene por un tubo de rayos X que rota alrededor del paciente, registrándose 16 ó 64 cortes anatómicos por rotación dependiendo del modelo de TAC. Como otras técnicas de características similares en la obtención de imágenes, para disminuir los artefactos debidos a los movimientos respiratorios, la exploración debe efecturarse en apnea y los debidos al movimiento del corazón realizando la obtención de imágenes de forma sincronizada con el ECG y preferentemente en telediástole, momento del ciclo cardíaco en que el movimiento es menor. Son,

en consecuencia, un inconveniente para la obtención de imágenes nítidas las frecuencas cardíacas altas, tanto en ritmo sinusal como en fibrilación auricular.

Otro inconveniente de esta técnica, a pesar de estar minimizado en los modelos más actuales, es la radiación que recibe el paciente. A modo de ejemplo comparativo, mientras que la dosis recibida en la realización de un angiografía convencional es de 2,1-2,3 miliSivert (mSv), en la realización de un estudio medio con TAC multicorte es de 6,7-13 mSv.

Las ventajas del estudio con TAC del corazón (Fig. 7.1) son la gran resolución de imágenes, mayor que las obtenidas con ultrasonidos o técnicas de medicina nuclear y la elevada sensibilidad a las diferencias en densidad radiológica, por lo que, en caso de requerir imágenes con contraste radiopaco, la cantidad necesaria de este para obtener buenas imágenes suele ser escasa.

Su utilidad clínica se centra en:

- *Masas intracardíacas*. Aunque la técnica de elección es la ecocardiografía en el diagnóstico de tumores cardíacos, la TAC puede ser de utilidad en el diagnóstico de tumores infiltrantes de la pared miocárdica. También es de gran sensibilidad en el diagnóstico de trombos intracavitarios.
- *Pericardio*. El pericardio normal aparece en la TAC como una estructura curvilínea de unos 2 mm de espesor visible entre la grasa epicárdica o la mediastínica.

En el derrame pericárdico la TAC es de utilidad como elemento complementario a la ecocardiografía. La radiodensidad del líquido pericárdico proporciona cierta orientación de su composición. La

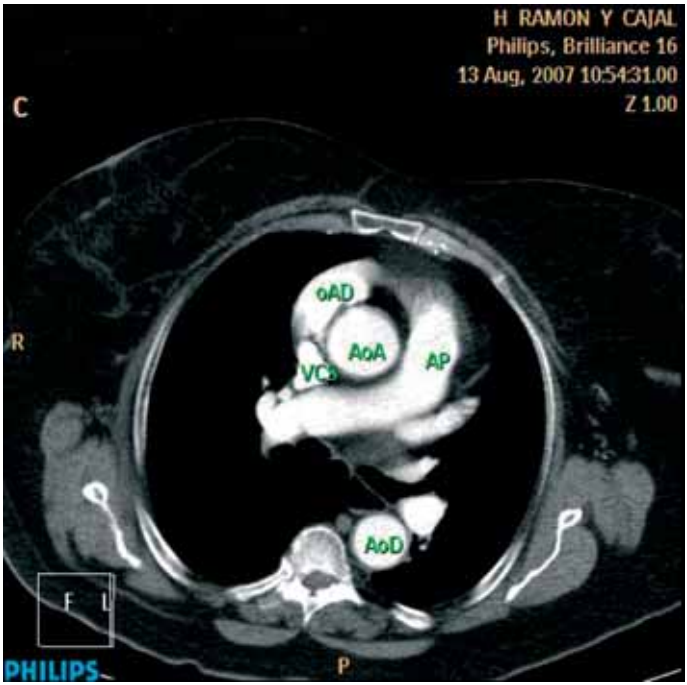

Figura 7.1. Corte transversal a nivel cardíaco visualizándose: vena cava superior (VCS), orejuela de la aurícula derecha (OAD), arteria pulmonar (AP), aorta ascendente (AoA), aorta descendente (AoD).

sangre y los exudados tienen coeficientes de atenuación elevados, en tanto que el quilo y los trasudados son considerablemente más radiolúcidos. En la pericarditis constrictiva, puede encontrarse un engrosamiento difuso del pericardio que es superior a 3 y 4 mm. Puede ser de utilidad en el diagnóstico diferencial entre miocardiopatía restrictiva y pericarditis constrictiva. Los tumores

y quistes pericárdicos son también fácilmente diagnosticados mediante TAC.

- *Grandes vasos*. Los estudios con contraste son de gran utilidad para el diagnóstico de la disección aórtica. El hallazgo de dos canales opacos intraaórticos separados por una fina línea radiolúcida que representa la íntima disecada es prácticamente patognomónico.

Si no hay flujo por la falsa luz, el diagnóstico diferencial con un trombo puede ser difícil. Las ventajas de la TAC respecto a la aortografía es que no es una técnica invasiva y es más sensible para identificar flujo (contraste) en la falsa luz.

No obstante, presenta obvias limitaciones con respecto a la aortografía, la más importante, la imposibilidad de detectar compromiso vascular de las ramas principales de la aorta y la extensión de la disección. La aortografía permite, además, establecer la existencia de regurgitación aórtica y su severidad.

Como prueba diagnóstica de segundo orden, puede ser utilizada en otras situaciones clínicas:

- Es útil para la determinación del tamaño de las cavidades y el grosor de las paredes cardíacas.
- Puede ser de utilidad para apreciar el paso de contraste por los cortocircuitos anómalos y las características morfológicas anómalas en los pacientes con cardiopatías congénitas.
- En la cardiopatía isquémica, la gran resolución de la TAC permite una mejor visualización de las calcificaciones, por ejemplo, las que asientan en las placas ateromatosas (Fig.

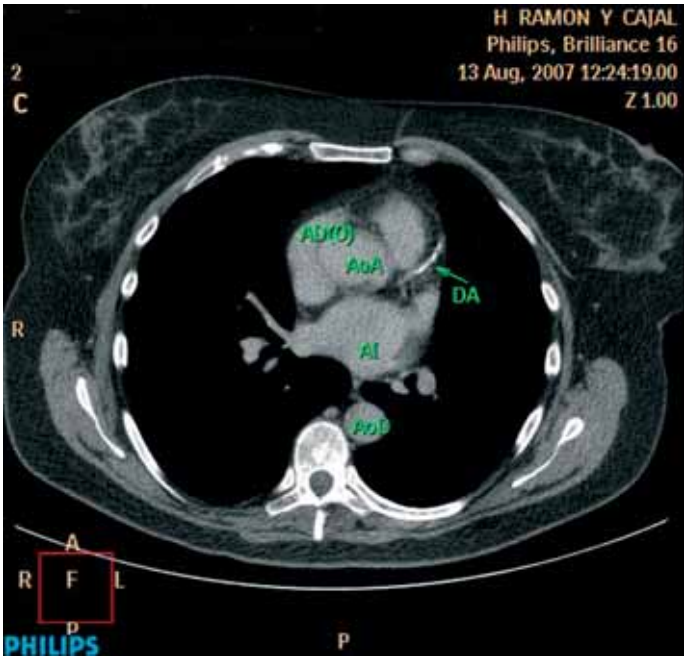

Figura 7.2. Calcificación (flecha) grave de la arteria descendente anterior (DA), auricula izquierda (AI). Resto de las abreviaturas como en la figura anterior.

7.2). Los diferentes aspecto y densidad del tejido miocárdico infartado permiten identificar en la TAC de alta resolución la extensión del infarto. La utilización de contraste incrementa la sensibilidad en estos casos. Por último, la identificación de aneurismas ventriculares verdaderos y pseudo aneurismas también puede realizarse mediante TAC.

Las principales aplicaciones clínicas en el estudio de la cardiopatía isquémica mediante TAC son:

- Valoración de las lesiones en el árbol coronario.
- Cuantificación de la presencia de calcio en las arterias coronarias como índice de riesgo elevado para CI (Fig. 7.2.)
- Evaluación de la permeabilidad de los *by-pass* aorticoronarios y de los *stent*.
- Caracterización de la placa de ateroma, pudiendo prever en función de su composición, la vulnerabilidad y el riesgo de rotura y ocasionar un SCA.
- Tromboembolismo pulmonar.
- Hipertensión arterial pulmonar.
- Estudio de las calcificaciones pericárdicas.

RESONANCIA NUCLEAR MAGNÉTICA (RNM)

Debido a ser también una exploracion incruenta y a la gran capacidad de resolución de las imágenes obtenidas sin necesidad de utilizar medios de contraste potencialmente peligrosos, la RNM representa un papel relevante entre las actuales técnicas de diagnóstico por imagen. Su base física es compleja. Se basa en el diferente comportamiento de los átomos de hidrógeno presentes en la composición de los diferentes tejidos del cuerpo humano, cuando son sometidos a un campo magnético externo, junto con ondas de radiofrecuencia. La elaboración de la señal de resonancia emitida por reordenamiento de los núcleos de hidrógeno de los tejidos al cesar el estímulo, permite su conversión en imágenes de alta calidad.

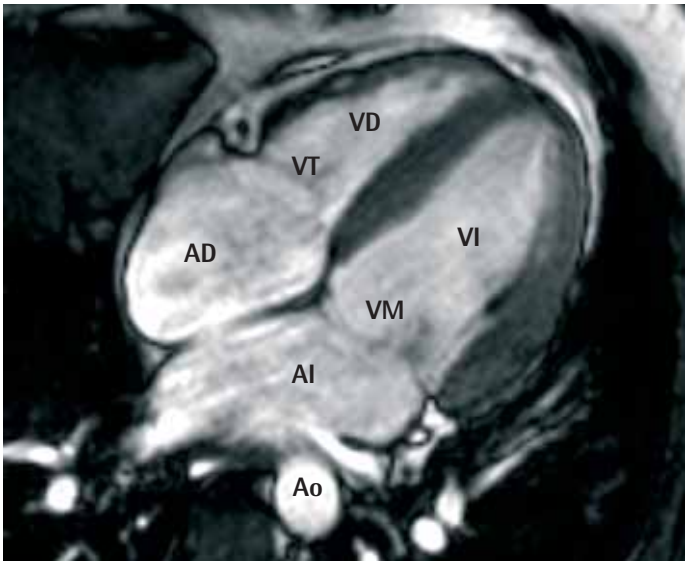

Figura 7.3. Imagen de 4 cámaras de corazón de adulto sano. Ventrículo derecho/izquierdo (VD/VI), aurícula derecha/izquierda (AD/AI), válvula mitral/tricuspidea (VM/VT).

Las imágenes de RNM no se obtienen en tiempo real, (como la ecocardiografía), sino que requieren una sucesiva elaboración. En el caso de un órgano móvil, como es el corazón, requiere la aplicación de aparatos provistos de *gating*, es decir, obtención de imágenes en un determinado momento del ciclo cardíaco, utilizando como referencia el registro electrocardiográfico. Esta técnica permite obtener imágenes en diferentes planos (Fig. 7.3) y en función de una serie de:

Ventajas:

- Inocuidad (no utiliza radiaciones ionizantes).
- Buena capacidad diagnóstica (diferencia bien las distintas estructuras en función de su composición).
- Escasas contraindicaciones.
- Puede realizarse en portadores de prótesis valvulares.

Inconvenientes:

- Las estructuras en movimiento, dificultan la obtención de imágenes nítidas, debiendo recogerse las imágenes de forma sincronizada con el ECG y en apnea.
- No pueden realizarse en portadores de marcapasos, DAI, clips en aneurismas cerebrales, de implantes cocleares o de estimuladores neurales.

Su aplicación actual en la clínica queda resumida en los siguientes puntos:

1. *Patología pericárdica*: aporta información muy útil y es complementaria de la ecocardiografía. Identifica con gran precisión los derrames y engrosamientos pericárdicos, siendo de gran utilidad en el diagnóstico diferencial entre pericarditis constrictiva (Fig. 7.4) y miocardiopatía restrictiva. Es especialmente útil para detectar la extensión al pericardio de procesos neoplásicos o la presencia de tumores pericárdicos primitivos.
2. *Función ventricular*. Mediante estudios secuenciales de cine-RNM, se puede estudiar la función ventricular global (fracción de eyección de ambos ventrículos, volumen de eyección) y segmentaria, así como analizar el engrosamiento regional de la pared ventricular durante la sístole.

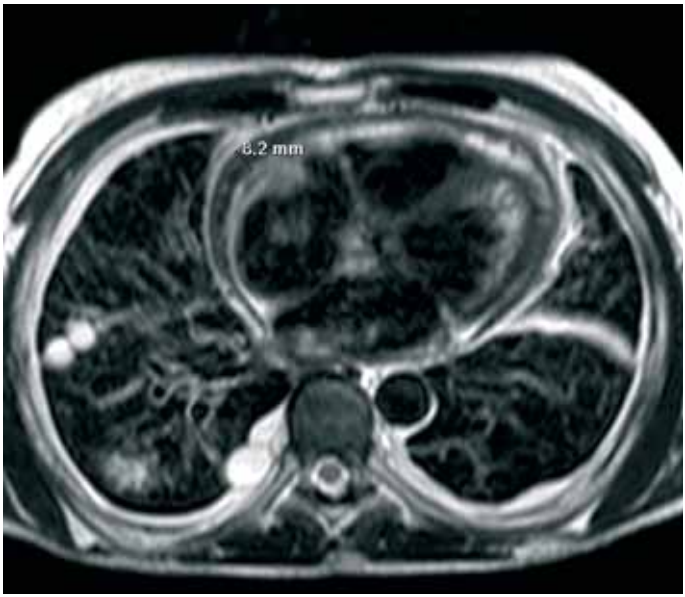

Figura 7.4. Imagen característica de pericarditis constrictiva grave. Grosor del pericardio 8,2 mm.

3. *Cardiopatía isquémica*. El infarto de miocardio en fase crónica se asocia a un claro adelgazamiento de la pared con evidente pérdida de señal con respecto al miocardio sano, lo que permite un buena delimitación del área infartada. En el infarto agudo, las imágenes de resonancia tienen características opuestas debido a la alta señal.
   Algunas complicaciones del infarto, como los aneurismas ventriculares, pseudoaneurismas o la presencia de trombos pueden apreciarse con claridad.

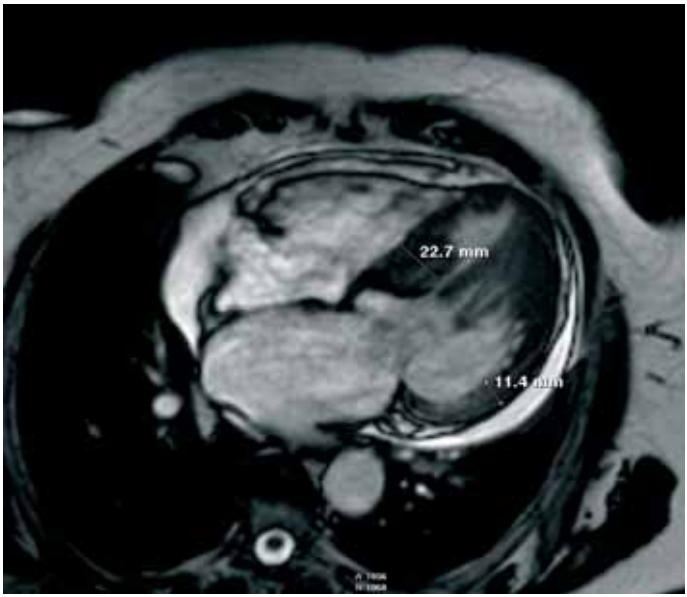

Figura 7.5. RNM de un paciente con hipertrofia septal asimétrica grave. Septo interventricular 22,7 mm. Pared posterior del VI 11,4 mm.

La RNM-angiografía en el estudio de las arterias coronarias se encuentra en el momento actual en fase de experimentación clínica, aunque en el futuro puede ser un método diagnóstico no invasivo de gran utilidad.

4. *Miocardiopatías*. En la miocardiopatía hipertrófica, la RNM se ha mostrado superior a la ecocardiografía y a la ventriculografía en la localización y determinación de la extensión de la hipertrofia (Fig. 7.5). En las miocardiopatías dilatada y

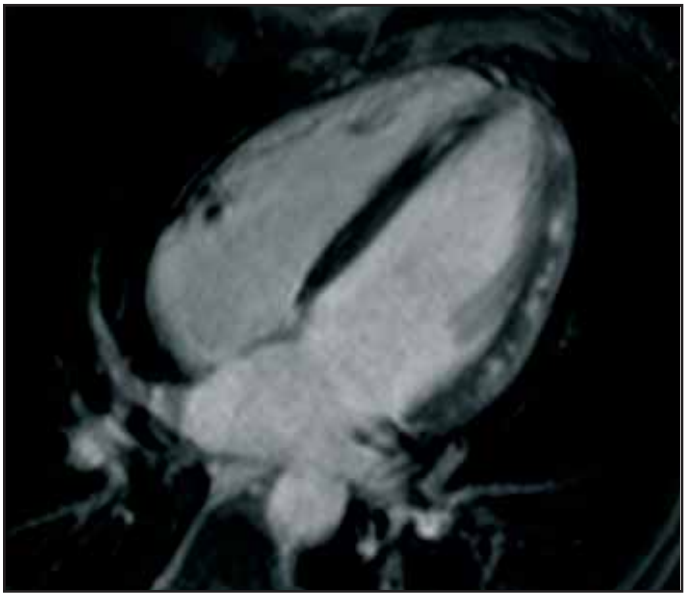

Figura 7.6. Captación subendocárdica de gadolinio en un paciente con miocarditis aguda.

restrictiva permite evaluar la morfología, tamaño y función de las cámaras cardíacas.

5. *Valvulopatías*. La RNM identifica adecuadamente las lesiones valvulares estenóticas o regurgitantes. Permite valorar la gravedad de la insuficiencia aórtica y mitral con gran precisión.
6. *Masas intracardíacas y paracardíacas*. Es de gran utilidad en la detección, establecimiento de la extensión e incluso caracterización (lipomas auriculares, lipomatosis del septo

interauricular, lipomas paracardíacos) de los tumores intra y paracardíacos. Con estudios dinámicos, se puede diferenciar con bastante certeza un trombo de un tumor intracavitario.

7. *Patología de los grandes vasos.* El diagnóstico de las enfermedades congénitas y adquiridas de la aorta torácica mediante RNM es altamente confiable, gracias a la posibilidad de hacer coincidir el plano de exploración tomográfica con el del cayado aórtico. Es, pues, una técnica de gran utilidad en el diagnóstico de la coartación aórtica y las disecciones aórticas.
8. *Miocarditis.* De enorme utilidad, tanto en el diagnóstico como en los controles evolutivos. La RNM permite identificar con buena calidad diagnóstica el depósito de Gadolinio - 153 en caso de miocarditis (Fig. 7.6).

Contraindicaciones para la realización de la RNM

1. Pacientes inestables que requieren control y terapia intensiva.
2. Pacientes portadores de marcapasos.
3. Pacientes portadores de clips quirúrgicos. La gran mayoría de las prótesis valvulares existentes en la actualidad, no contraindican la realización de una RNM.
4. Pacientes con cuerpos extraños intraoculares sensibles al campo magnético o con neuroestimuladores.
5. Pacientes con cateter de Swan-Ganz.
6. Claustrofobia intratable.
7. Obesidad mórbida.

En resumen, la RNM tendría ventajas, como no someter a la exposición de radiaciones ionizantes ni la utilización de contrastes yodados, así como permitir el estudio en diferentes planos. La TAC es de más rápida realización y menor coste, permiendo la posibilidad de monitorizar y vigilar al paciente durante el estudio.

El informe de los resultados de estas técnicas, aunque se sigue cierta sistemática, no tiene un modelo definido, limitándose a referir los hallazgos más significativos y el diagnóstico que sugieren los hallazgos.

LECTURAS RECOMENDADAS

- Cardiología. Fundamentos y práctica. Brandenburg R.O. y cols. Editorial CEA S.A. Madrid 1989.
- Cardiología - Netter. Edición en español de la 1ª edición de la obra en inglés Netter's Cardiology. Ed. Masson, 2006.
- Principios de radiología torácia. Texto programado. B. Felson y col. Ed. Científico-Médica.
- Chest Radiography: what the cardiologist needs to know. Downey R, Wy cols. In: The Cleveland Clinic cardiology board review. Brian P. Griffin, Curtis M. Rimmerman, Eric J. Topol (eds). Lippincott Williams & Wilkins, 2007; cap. 36: pag. 403.
- ECG. Guía práctica de interpretación. 5ª Ed. A. Fuertes García. Ed. Ergon. Madrid 2003.
- Electrocardiografía clínica. C. Moro y col. Ed. McGraw-Hill. Interamericana. Madrid 2001.
- Prueba de esfuerzo. Aspectos prácticos. 2ª Ed. A. Fuertes García. Ed. Ergon. Madrid 2003.
- Pruebas de esfuerzo en cardiología. Sección de cardiopatía isquémica de la Sociedad Española de Cardiología. Ed. EdiDe. Barcelona 2000.
- Pruebas de esfuerzo. A. Muela de Lara. Cap. 7 (pag. 127) de Rehabilitación cardíaca. Ed. Olaya. Barcelona 1999.
- Cardiología Nuclear y otras técnicas no invasivas de imagen en Cardiología. J.M. Castro Beiras y col. Ed. MT. Madrid 2005.
- Cardiología Nuclear en la práctica clínica. J. Candel Riera y col. Ed. Aula Médica. Madrid 2003.